目 录

第一章 口腔组织病理学

第一单元牙体组织

第二单元牙周组织

第三单元口腔黏膜

第四单元唾液腺

第五单元口腔颌面部的发育

第六单元牙的发育

第七单元牙齿发育异常

第八单元龋病

第九单元牙髓病

第十单元根尖周炎

第十一单元牙周组织疾病

第十二单元口腔黏膜病

第十三单元 颌骨疾病（助理不考）

第十四单元唾液腺疾病

第十五单元口腔颌面部囊肿

第十六单元牙源性肿瘤

第十七单元其他肿瘤和瘤样病变

第二章 口腔解剖生理学

第一单元牙体解剖生理

第三章 口腔预防医学

第一单元绪论

第二单元口腔流行病学

第三单元龋病预防

第四单元牙周病的预防

第五单元其他口腔疾病的预防

第六单元口腔健康教育与健康促进

第七单元 特定人群的口腔保健

第八单元社区口腔卫生服务

第九单元口腔医疗保健中的感染与控制

第四章口腔颌面外科学

第一单元口腔颌面外科基础知识与基本操作

第二单元麻醉与镇痛

第三单元牙及牙槽外科

第四单元 牙种植外科

第五单元口腔颌面部感染

第六单元口腔颌面部创伤

第七单元口腔颌面部肿瘤及瘤样病变

概论

第八单元唾液腺疾病

第九单元颞下颌关节疾病

第十单元颌面部神经疾患

第十一单元先天性唇腭裂

第十二单元 牙颌面畸形（助理不考）

第五章口腔修复学

第一单元牙列缺损

第六章牙体牙髓病学

第一单元龋病

第二单元牙发育异常

第三单元牙急性损伤

第四单元牙慢性损伤

第七章牙周病学

第一单元概述

第二单元牙龈疾病

第三单元牙周炎

第四单元牙周疾病治疗

第八章黏膜病学

第一单元口腔黏膜感染性疾病

第二单元口腔黏膜溃疡类疾病

第三单元 口腔黏膜斑纹类疾病

第四单元唇、舌疾病

第九章儿童口腔医学

第一单元龋病

第二单元牙髓病与根尖周病

第三单元咬合发育问题

第四单元 牙夕外伤

第一章 口腔组织病理学

第一单元 牙体组织

- **牙釉质**
  - 概述
    - 覆盖于牙冠最外层，是全身最硬的既无血管及神经又无再生能力的特殊硬组织，颜色为乳白色或淡黄色
  - 理化特性
    - 比例
      - 体积
        - 无机物86%，有机物2%，水12%
      - 重量
        - 无机物：96%～97%羟基磷灰石晶体；有机物：1%蛋白质和脂类；水：3%
  - 结构特点
    - 釉质牙本质界
      - 弧形线的凸面突向牙本质，凹面向着牙釉质；增大了釉质和牙本质的接触面
    - 釉梭
      - 起始于釉质牙本质界突入牙釉质内的纺锤状结构
      - 成牙本质细胞突起末梢穿过釉质牙本质界后被牙釉质包埋而成
    - 釉丛
      - 起始于釉质牙本质界呈草丛状向牙釉质散开
      - 釉丛中的有机物含量较高，故被认为是釉质中的薄弱区
    - 釉板
      - 起自牙釉质表面或窝沟底部，有的止于牙釉质内，有的可深达釉质牙本质界
      - 釉板内含有较多的有机物，可能成为细菌扩展的途径
    - 釉质生长线
      - 呈节律性4μm生长，实质上是牙釉质发育的间歇线
    - 釉面横纹
      - 可见多条环绕牙体呈平行排列的浅纹
      - 是生长线到达釉质表面的部位
    - 施格雷线
      - 宽度不等的明暗相间带，分布在釉质厚度的内4/5处
      - 釉柱排列方向的改变而产生的

- **牙本质**
  - 理化特性
    - 牙本质色淡黄，稍有弹性，硬度比釉质低，比骨组织略高
    - 比例
      - 重量
        - 70%为无机物，有机物为20%，水为10%
      - 体积
        - 无机物、有机物和水分的含量约为50%、30%和20%
    - 无机物
      - 主要为羟基磷灰石晶体
    - 有机物
      - 胶原蛋白约占18%，主要为I型胶原
  - 结构特点
    - 牙本质小管
      - 自牙髓表面向釉质牙本质界呈放射状排列
      - 在牙尖和根尖部小管较直，颈部弯曲呈“～”形，近牙髓端的凸弯向着根尖方向
      - 牙本质小管近髓端较粗，直径约2.5μm，越向表面越细，近表面处约为1μm，且排列稀疏
      - 近髓端数量是近表面端的2.5倍
    - 成牙本质细胞突起
      - 是成牙本质细胞的原浆突
      - 成牙本质细胞突起自牙本质近髓腔处伸入到牙本质小管内，常延伸至牙本质小管近髓端的1/3或1/2
    - 细胞间质
  - 反应性变化
    - 修复性牙本质
      - 反应性牙本质或第三期牙本质
    - 透明性牙本质
      - 硬化性牙本质、成牙本质细胞变性，矿物盐沉积
    - 死区
      - 与透明性牙本质的区别是小管内有空气

牙本质细胞间质

- 有细小的胶原纤维，主要为I型胶原
- 管周牙本质
  - 围绕成牙本质细胞突起的间质
  - 构成牙本质小管的管壁，矿化程度高，含胶原极少
- 管间牙本质
  - 胶原纤维较多，基本为I型胶原蛋白
  - 其矿化较管周牙本质低
- 球间牙本质
  - 牙本质矿化不良时，矿质小球之间出现的一些未矿化的牙本质
- 生长线
  - 与牙本质小管垂直的间歇线纹
  - 表示牙本质的发育和形成速率是周期性变化的
  - 新生线
    - 在乳牙和第一恒磨牙上
- 托姆斯颗粒层
  - 根部牙本质透明层的内侧的一层颗粒状的未矿化区
- 前期牙本质
  - 原发性牙本质
    - 在冠部者称罩牙本质，在根部者称透明层，在罩牙本质和透明层内侧的牙本质称髓周牙本质
  - 继发性牙本质
    - 指牙发育至根尖孔形成后

牙髓

- 组织学分层
  - 成牙本质细胞层、乏细胞层（Weil层）、多细胞层、髓核（固有牙髓）
- 组成
  - 细胞
    - 成牙本质细胞，成纤维细胞，组织细胞及未分化间充质细胞，T淋巴细胞，树突状细胞
  - 间质
    - 胶原纤维
      - I型和Ⅲ型纤维按一定比例
    - 嗜银纤维
      - Ⅲ型胶原蛋白
  - 血管神经
    - 大多数是有髓神经
- 功能
  - 形成、营养、感觉、防御、修复

牙骨质

- 理化特性
  - 比例
    - 重量
      - 无机盐为45%~50%，有机物和水为50%~55%
- 组织结构
  - 细胞间质
  - 细胞
    - 无细胞牙骨质
      - 紧贴牙本质表面，自牙颈部到近根尖1/3处
    - 细胞牙骨质
      - 常位于无细胞牙骨质的表面，但在根尖部1/3可全部为细胞牙骨质
  - 釉质牙骨质界/釉牙骨质界
    - 三种不同情况
      - 约有60%是牙骨质少许覆盖在釉质表面
      - 约30%是釉质和牙骨质端端相连
      - 10%左右是两者不相连
- 牙本质牙骨质界
  - 光镜下的牙本质牙骨质界呈较平坦的界线

第二单元 牙周组织

- **牙龈**
  - 表面解剖
    - 游离龈　正常龈沟0.5～3mm，超过3mm时病理性称为牙周袋
    - 附着龈　炎症点彩消失
    - 牙间乳头和龈谷　牙间乳头，又称龈乳头，后牙区为龈谷
  - 结构特点
    - 上皮层
      - 牙龈上皮　复层鳞状上皮，有角化，有上皮钉突
      - 龈沟上皮　复层鳞状上皮，无角化，有上皮钉突
      - 结合上皮　复层鳞状上皮，无角化，无上皮钉突
      - 龈谷上皮　复层鳞状上皮，无角化，有上皮钉突
    - 固有层
      - 龈牙组　牙龈中最多的一组纤维
      - 牙槽龈组　止于游离龈和附着龈的固有层
      - 环形组　位于牙颈部周围的游离龈中，呈环形排列，纤维最细
      - 牙骨膜组　起自牙颈部牙骨质，越过牙槽嵴，止于牙槽突密质骨表面
      - 越隔组　横跨牙槽中隔，只存在于邻面，连接相邻两牙的纤维束

- **牙周膜**
  - 牙周膜的正常厚度为0.15～0.38mm，在根中1/3最薄
  - 纤维分布及细胞种类
    - 主纤维
      - 牙槽嵴组　向牙槽窝内牵引，对抗侧方力，保持牙直立
      - 水平组　维持牙直立状态（最主要）
      - 斜行组　牙周膜中数量最多、力量最强的一组纤维，将牙悬吊在牙槽窝内
      - 根尖组　保护进出根尖孔的血管和神经
      - 根间组　防止牙根向冠方移动
    - 基质　由糖蛋白和黏蛋白组成
    - 细胞
      - 细胞　成纤维细胞、成牙骨质细胞、成骨细胞、破骨细胞、未分化间充质细胞、上皮剩余也称Malassez上皮剩余、牙骨质小体
      - 纤维　胶原纤维、弹力纤维
  - 功能　支持功能、感觉功能、营养功能、形成功能

- **牙槽骨组织结构**
  - 固有牙槽骨　筛状板、硬骨板
  - 密质骨
    - 表层为多层与表面平行的骨板，深部为致密的有哈弗系统的骨
    - 密质骨在上颌牙槽骨的唇面，尤其是前牙区较薄，而舌侧增厚
    - 下颌的密质骨比上颌厚而且致密，通常舌侧比颊侧厚，但磨牙颊侧骨板增厚
  - 松质骨
    - 由骨小梁和骨髓构成
    - 承受咀嚼力大的区域，骨小梁粗大而致密
    - 无功能牙周围的骨小梁排列无规律

第三单元 口腔黏膜

- **口腔黏膜基本结构**
  - 上皮
    - 角化上皮
      - 角化层
        - 最浅表，由角化和不全角化的扁平细胞构成
      - 颗粒层
        - 一般由2～3层扁平细胞组成
        - 胞质中有嗜碱性透明角质颗粒
      - 棘层
        - 是上皮中是层次最多的细胞层
      - 基底层
        - 借基底膜与固有层结缔组织相连
        - 基底细胞与邻近的棘层具有分裂增殖能力，因此被称为生发层
    - 非角质形成细胞
      - 黑色素细胞
        - 树突状、分布在基底层
        - 功能　产黑色素
        - 来源　神经嵴细胞
      - 朗格汉斯细胞
        - 树突状、分布主要在棘层
        - 功能　与免疫有关
        - 来源　造血组织
      - 梅克尔细胞
        - 无树突状、分布在基底层
        - 功能　压力感受细胞
        - 来源　神经嵴或上皮细胞
  - 固有层

- **口腔黏膜的分类**
  - 咀嚼黏膜
    - 包括牙龈和硬腭黏膜。上皮有角化，固有层厚，乳头多而长，与上皮嵴呈指状镶嵌，形成良好的机械附着；胶原纤维束粗大排列紧密
    - 硬腭
      - 根据有无黏膜下层分为牙龈区、中间区、脂肪区和腺区。牙龈区和中间区无黏膜下层，脂肪区和腺区有黏膜下层
  - 被覆黏膜
    - 口腔黏膜中除咀嚼黏膜和舌背黏膜以外均属被覆黏膜
    - 特点
      - 表层无角化，上皮和固有层结缔组织交界较平坦；固有层含有胶原纤维、弹力纤维和网状纤维
    - 唇
      - 黏膜下层没有黏液腺和皮脂腺，易干裂
    - 颊
      - 福代斯斑：在口角后区可见成簇的粟粒状淡黄色小颗粒，即异位皮脂腺
  - 特殊黏膜
    - 指舌背黏膜
    - 丝状乳头
      - 数目最多，遍布于舌背，但以舌尖部较多
      - 丝状乳头在舌苔剥脱使舌背呈地图样时称地图舌
    - 菌状乳头
      - 以舌尖和舌侧缘多见
      - 当菌状乳头和丝状乳头均萎缩时，称光滑舌或镜面舌
      - 菌状乳头有炎症时，舌体像草莓一样，称草莓舌
    - 轮廓乳头
      - 沿舌体和舌根交界处人字形界沟的前方排列成一行
      - 味蕾最多
        - 主要分布于轮廓乳头近轮廓沟的侧壁上皮，功能是感受味觉
    - 叶状乳头
      - 位于舌侧缘后部

第四单元 唾液腺

- **唾液腺组织结构**
  - 实质
    - 基本分泌单位
      - 腺泡
        - 浆液性腺泡 酶原颗粒
        - 黏液性腺泡 黏原颗粒
        - 混合性腺泡 半月板
      - 导管系统
        - 闰管
          - 黏液细胞多，闰管短；黏液细胞少，闰管长
          - 光镜下管壁细胞为立方形，发挥干细胞的功能
        - 分泌管
          - 单层柱状上皮细胞构成
          - 具有主动吸收钠、排出钾和转运水的功能，在分泌物通过时可调节唾液的量和渗透压
        - 排泄管 也可发挥干细胞作用
    - 皮脂腺
    - 肌上皮细胞 收缩有助于腺泡分泌物排出
  - 间质

- **唾液腺分类**
  - 大唾液腺
    - 纯浆液性 腮腺
    - 混合性以黏液为主 舌下腺
    - 混合性以浆液为主 颌下腺
  - 小唾液腺
    - 纯浆液性 味腺
    - 纯黏液性 舌腭腺、腭腺、舌后腺
    - 混合性以黏液为主 唇腺、颊腺、磨牙后腺、舌前腺

第五单元 口腔颌面部的发育

- **神经嵴和鳃弓**
  - 神经嵴
    - 神经嵴细胞来自外胚层，在神经管形成前发生广泛移动，转化为间充质，称为外胚间充质
  - 鳃弓
    - 第1对最大称为下颌弓；第2对称舌弓；第3对称舌咽弓；其余3对无特别的名称
    - 下颌弓参与面部和腭的发育
    - 第1、第2、第3和第4对鳃弓则参与舌的发育
    - 第3、第4对鳃弓在发育过程中被第2鳃弓所掩盖，成为颈窦
  - 咽囊
    - 相邻的鳃弓之间有浅沟，在体表侧者称鳃沟；与之相对应的鳃弓的内侧是咽囊

面部发育
- 发育过程
  - 胚胎第3周 额鼻突下方出现1鳃弓，此时额鼻突与第一鳃弓之间形成口凹，即未来的口腔
  - 第4周 上颌突形成，口凹始与咽相通
  - 第4周末 额鼻突向下生长中间部分称为中鼻突，两侧的突起称为侧鼻突。鼻凹将额鼻突分为4个突起
  - 第5周 中鼻突迅速向下生长，形成球状突
  - 胚胎第7～8周 面部各突起已完成联合，颜面各部分初具人的面形
- 发育异常
  - 唇裂
    - 单侧唇裂 单侧球状突与同侧上颌突未联合或部分联合所致
    - 双侧唇裂 双侧球状突与同侧上颌突未联合或部分联合所致
    - 正中唇裂 两侧球状突之间未联合或部分联合；两侧下颌突在中缝处未联合
  - 面裂
    - 横面裂 上、下颌突未联合或部分联合
    - 斜面裂 上颌突及侧鼻突未联合

腭部的发育异常
- 腭裂 两个侧腭突之间及其与鼻中隔之间未融合或部分融合
- 上颌裂 前腭突与上颌突及侧突之间未联合或部分联合所致
- 正中上颌裂 两个前腭突未联合
- 正中下颌裂 两个下颌突未联合，常伴唇裂

舌的发育
- 发育过程
  - 在胚胎第4周开始
  - 在第一鳃弓的内表面长出三个突起
    - 前方两个对称的突起体积较大，称为侧舌隆突
    - 后方的中线处有一个三角形的小隆起，称为奇结节
  - 胚胎第6周时，侧舌隆突迅速增大，相互联合，并与奇结节联合发育成舌体
  - 盲孔 界沟的中央是一个浅凹，称为盲孔，它是奇结节发育的遗迹，也是甲状舌管发育的起点
  - 甲状舌管 奇结节被侧舌隆突掩盖后，上皮向深部凹陷，形成的盲管
- 发育异常
  - 甲状舌管囊肿 甲状腺形成后，甲状舌管逐渐退化，如有上皮残留，可形成
  - 分叉舌 侧舌隆突未联合

第六单元 牙的发育

- **牙胚的形成**
  - 牙板的发生
    - 胚胎第5周，形成原发性上皮带
      - 在唇（颊）侧形成前庭板，在舌侧形成牙板
  - 牙胚的形成过程及分化
    - 成釉器
      - 来源：口腔外胚层
      - 形成：牙釉质
      - 分期
        - 蕾状期（8周）：立方形或低柱状
        - 帽状期（9～10周）：外釉上皮层、星网状层、内釉上皮层
        - 钟状期（11～12周）：外釉上皮层、星网状层、中间层、内釉上皮层
    - 牙乳头
      - 来源：外胚间叶
      - 形成：牙本质、牙髓
      - 分期
        - 蕾状期（8周）：外胚间叶细胞增生
        - 帽状期（9～10周）：形成细胞凝聚区
        - 钟状期（11～12周）：外胚间叶组织增多，出现细胞分化（成牙本质细胞）
    - 牙囊
      - 来源：外胚间叶
      - 形成：牙骨质、牙周膜、固有牙槽骨
      - 分期
        - 蕾状期（8周）：外胚间叶细胞增生
        - 帽状期（9～10周）：形成结缔组织层
        - 钟状期（11～12周）：外胚间叶组织增多

- **牙体组织的形成**
  - 牙本质的形成
    - 在成釉细胞的诱导下，牙乳头的间充质细胞分化为成牙本质细胞
    - 最早形成的牙本质基质称为罩牙本质
  - 牙釉质的形成
    - 釉质形成
      - 细胞分泌有机基质，并立即部分矿化
      - 釉质进一步矿化，与此同时大部分有机基质和水被吸收
    - 釉质的矿化
      - Ⅰ期：基质含达矿化总量30%的矿物盐
      - Ⅱ期：矿化从釉质表面开始，向深层扩散
      - Ⅲ期：由最内层向表层矿化
      - Ⅳ期：外层釉质很快矿化，且矿化度最高
    - 缩余釉上皮的形成
      - 釉质发育完成后，成釉细胞、中间层细胞和星网状层与外釉上皮细胞结合，形成一层鳞状上皮覆盖在釉小皮上
  - 牙髓的形成
    - 当牙乳头周围有牙本质形成时，牙髓的未分化的间充质细胞分化为牙髓细胞
    - 随着牙本质细胞向中心移动，牙乳头的体积逐渐缩小。到原发性牙本质完全形成，髓腔内的结缔组织成为牙髓

- **牙根及牙周组织的发育**
  - 牙根的形成
    - 内釉和外釉上皮细胞在颈环处增生，形成上皮根鞘
    - 上皮根鞘继续生长，离开牙冠向牙髓方向呈45° 弯曲，形成上皮隔
    - 上皮隔围成一个孔，即未来的根尖孔，以后则形成单根牙
    - 若上皮隔向内长出几个舌状突起，突起向内生长在中央处相互融合，围成几个孔，则将来形成多根牙
    - 上皮根鞘连续性受到破坏，形成了侧支根管
    - 上皮根鞘在规定时间没有断裂，形成牙骨质缺损
  - 牙周组织的发育
    - 牙骨质的形成
      - 当根部牙本质形成时，牙囊细胞穿过断裂成网状的上皮根鞘，分化为成牙骨质细胞
      - 剩余的上皮细胞离开牙根表面并保留在发育的牙周膜中，即牙周上皮剩余，也称为马拉瑟上皮剩余
    - 牙周膜的发育
      - 牙囊发育成纤维细胞，纤维一端附着于牙骨质，一端附着于牙槽骨，形成牙周膜
    - 固有牙槽骨的形成
      - 由牙囊发育而来，牙囊形成成骨细胞，从而发育成骨

第七单元 牙齿发育异常

- **釉质结构异常**
  - 牙釉质发育不全
    - 形成不全型、成熟不全型、钙化不全型
    - 轻症牙釉质发育不全
      - 釉柱鞘增宽，横纹与生长线明显，釉梭明显，釉丛数目少以及牙表面不平甚至无釉质
    - 非遗传性牙釉质发育不全
      - 球间牙本质增多
  - 氟牙症
    - 一般仅发生于恒牙
    - 形态学上
      - 釉面横纹中断，镜下釉质矿化不良，尤其是在釉柱之间及有机物较多的薄弱处
      - 釉质表层过度矿化，釉柱方向不规则，釉牙本质界的弧形结构较正常的牙更加明显
      - 表层钙化良好，其深方的表层下区存在弥漫性的矿化不良
      - 严重的氟牙症，除了釉柱间区消失外，釉柱表面粗糙，且有凹陷缺损及棕色色素沉着
  - 先天性梅毒牙
    - 哈钦森牙
    - 桑葚状磨牙或蕾状磨牙
  - Turner牙

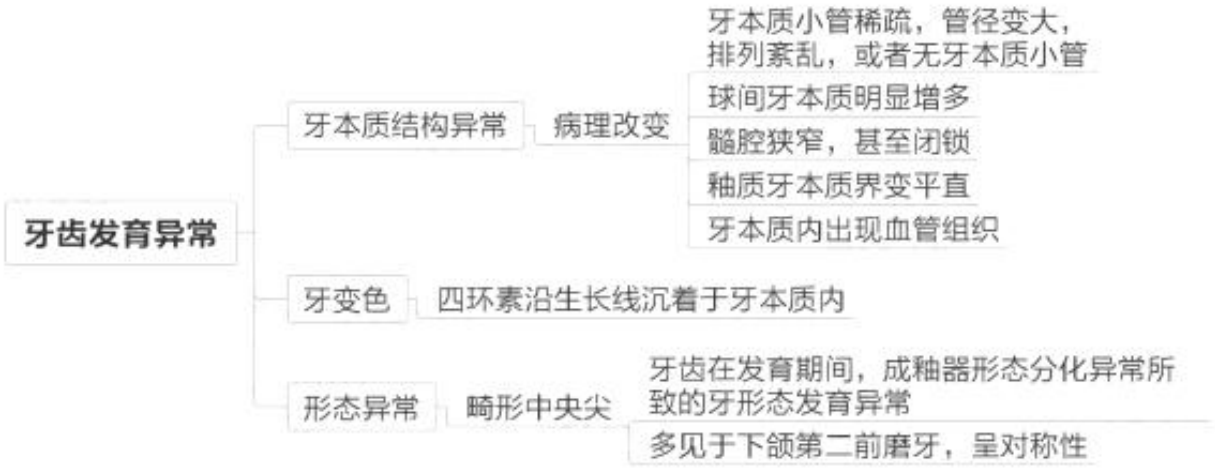

- **牙齿发育异常**
  - 牙本质结构异常
    - 病理改变
      - 牙本质小管稀疏，管径变大，排列紊乱，或者无牙本质小管
      - 球间牙本质明显增多
      - 髓腔狭窄，甚至闭锁
      - 釉质牙本质界变平直
      - 牙本质内出现血管组织
  - 牙变色
    - 四环素沿生长线沉着于牙本质内
  - 形态异常
    - 畸形中央尖
      - 牙齿在发育期间，成釉器形态分化异常所致的牙形态发育异常
      - 多见于下颌第二前磨牙，呈对称性

第八单元 龋病

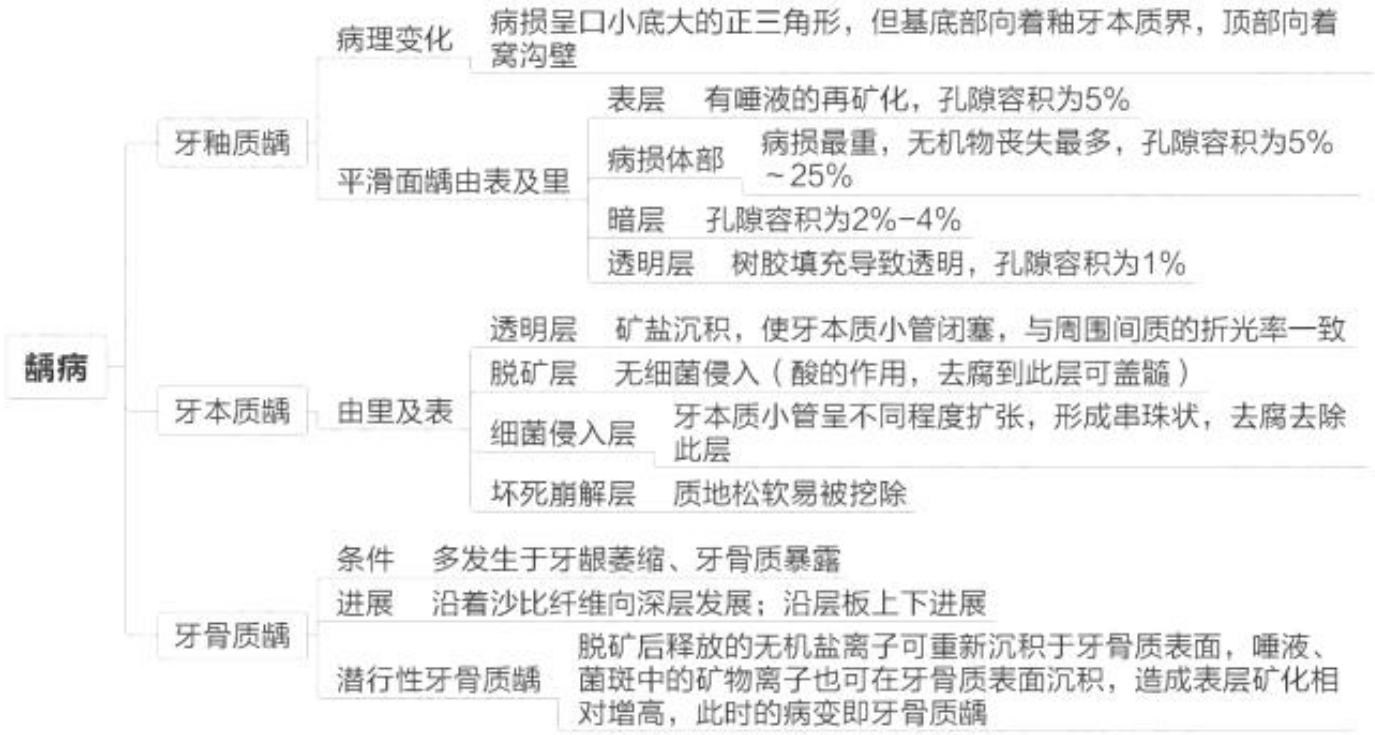

- **龋病**
  - 牙釉质龋
    - 病理变化
      - 病损呈口小底大的正三角形，但基底部向着釉牙本质界，顶部向着窝沟壁
    - 平滑面龋由表及里
      - 表层
        - 有唾液的再矿化，孔隙容积为5%
      - 病损体部
        - 病损最重，无机物丧失最多，孔隙容积为5%~25%
      - 暗层
        - 孔隙容积为2%-4%
      - 透明层
        - 树胶填充导致透明，孔隙容积为1%
  - 牙本质龋
    - 由里及表
      - 透明层
        - 矿盐沉积，使牙本质小管闭塞，与周围间质的折光率一致
      - 脱矿层
        - 无细菌侵入（酸的作用，去腐到此层可盖髓）
      - 细菌侵入层
        - 牙本质小管呈不同程度扩张，形成串珠状，去腐去除此层
      - 坏死崩解层
        - 质地松软易被挖除
  - 牙骨质龋
    - 条件
      - 多发生于牙龈萎缩、牙骨质暴露
    - 进展
      - 沿着沙比纤维向深层发展；沿层板上下进展
    - 潜行性牙骨质龋
      - 脱矿后释放的无机盐离子可重新沉积于牙骨质表面，唾液、菌斑中的矿物离子也可在牙骨质表面沉积，造成表层矿化相对增高，此时的病变即牙骨质龋

第九单元 牙髓病

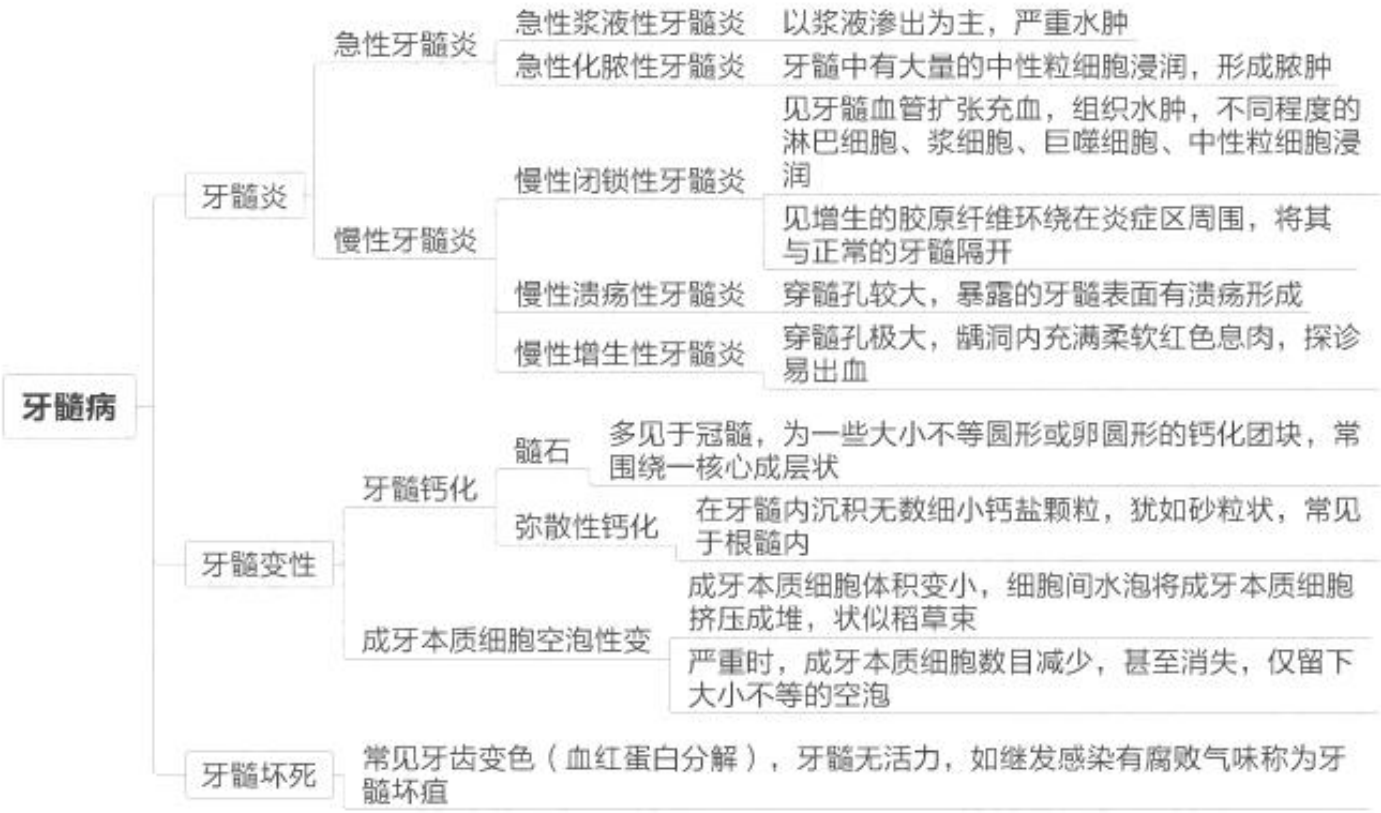

- 牙髓病
  - 牙髓炎
    - 急性牙髓炎
      - 急性浆液性牙髓炎：以浆液渗出为主，严重水肿
      - 急性化脓性牙髓炎：牙髓中有大量的中性粒细胞浸润，形成脓肿
    - 慢性牙髓炎
      - 慢性闭锁性牙髓炎
        - 见牙髓血管扩张充血，组织水肿，不同程度的淋巴细胞、浆细胞、巨噬细胞、中性粒细胞浸润
        - 见增生的胶原纤维环绕在炎症区周围，将其与正常的牙髓隔开
      - 慢性溃疡性牙髓炎：穿髓孔较大，暴露的牙髓表面有溃疡形成
      - 慢性增生性牙髓炎：穿髓孔极大，龋洞内充满柔软红色息肉，探诊易出血
  - 牙髓变性
    - 牙髓钙化
      - 髓石：多见于冠髓，为一些大小不等圆形或卵圆形的钙化团块，常围绕一核心成层状
      - 弥散性钙化：在牙髓内沉积无数细小钙盐颗粒，犹如砂粒状，常见于根髓内
    - 成牙本质细胞空泡性变
      - 成牙本质细胞体积变小，细胞间水泡将成牙本质细胞挤压成堆，状似稻草束
      - 严重时，成牙本质细胞数目减少，甚至消失，仅留下大小不等的空泡
  - 牙髓坏死：常见牙齿变色（血红蛋白分解），牙髓无活力，如继发感染有腐败气味称为牙髓坏疽

第十单元 根尖周炎

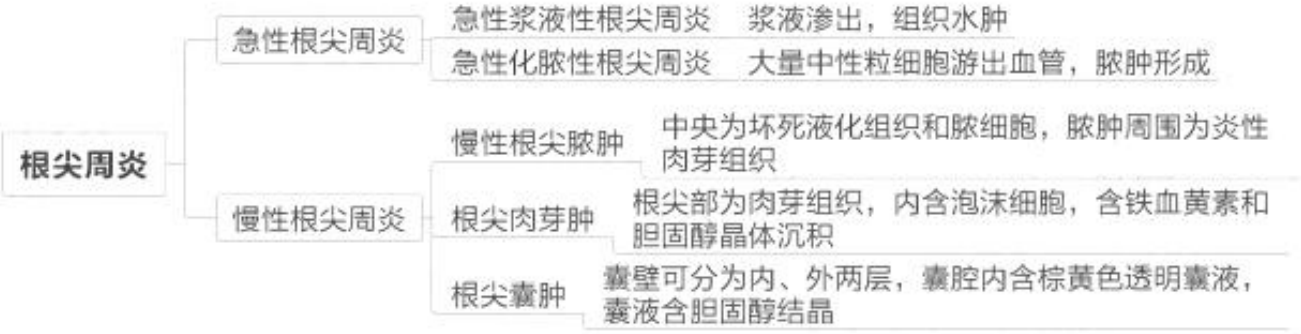

- 根尖周炎
  - 急性根尖周炎
    - 急性浆液性根尖周炎：浆液渗出，组织水肿
    - 急性化脓性根尖周炎：大量中性粒细胞游出血管，脓肿形成
  - 慢性根尖周炎
    - 慢性根尖脓肿：中央为坏死液化组织和脓细胞，脓肿周围为炎性肉芽组织
    - 根尖肉芽肿：根尖部为肉芽组织，内含泡沫细胞，含铁血黄素和胆固醇晶体沉积
    - 根尖囊肿：囊壁可分为内、外两层，囊腔内含棕黄色透明囊液，囊液含胆固醇结晶

第十一单元 牙周组织疾病

- **牙龈病**
  - 慢性牙龈炎
    - 炎症水肿型
      - 龈缘红肿、光亮、松软，易出血
      - 组织水肿，毛细血管增生，大量中性粒细胞及慢性炎症细胞浸润
    - 纤维增生型
      - 龈缘肿胀、坚实，不易出血
      - 纤维组织增生成束，伴慢性炎细胞浸润
  - 龈增生
    - 纤维结缔组织增生，粗大的胶原纤维束类似瘢痕组织结构
    - 还可出现胶原纤维水肿、变性及毛细血管增生、扩张、充血等
  - 剥脱性龈病损
    - 类天疱疮，扁平苔藓，天疱疮，红斑狼疮等在牙龈上的表现
    - 镜下 分为疱型和苔藓型
- **慢性牙周炎**
  - 发展过程
    - 始发期 中性粒细胞浸润、急性渗出性炎症
    - 早期病变 T淋巴细胞、牙龈炎
    - 病损确立期 B淋巴细胞；形成较浅的牙周袋，无牙槽骨吸收破坏，是治疗的关键时期
    - 进展期 破骨细胞活跃、深牙周袋，牙槽骨发生吸收、破坏
  - 病理变化
    - 活动期
      - 牙面上可见不同程度的菌斑软垢及牙石堆积
      - 牙周袋内有大量的炎性渗出物、免疫球蛋白及补体等成分
      - 龈沟内上皮出现糜烂或溃疡
      - 结合上皮向根方增殖、延伸，形成深牙周袋，其周围有密集的炎
        细胞浸润
      - 沟内上皮及结合上皮下方的胶原纤维水肿、变性、丧失，大部分
        被炎症细胞取代
      - 牙槽骨出现活跃的破骨细胞性骨吸收陷窝，牙槽嵴顶及固有牙槽
        吸收、破坏
      - 牙周膜的基质及胶原变性、降解，由于骨的吸收、破坏，导致牙
        膜间隙增宽
      - 深牙周袋致使根面的牙骨质暴露，可见牙石与牙骨质牢固地附着
    - 静止期
      - 沟内上皮或袋壁上皮及结合上皮周围的炎症明显减少
      - 牙槽骨的吸收呈静止状态，一般看不到破骨细胞
      - 牙根面被吸收的牙骨质也出现新生现象

- 牙周袋
  - 龈袋（假性牙周袋）
    - 牙龈组织炎症性增生、肿大，覆盖牙冠面，无附着丧失
  - 骨上袋
    - 牙周袋在牙槽嵴顶上方，牙槽嵴水平型骨吸收
  - 骨下袋
    - 牙周袋在牙槽嵴顶下方，牙槽骨垂直型骨吸收

第十二单元 口腔黏膜病

- **艾滋病的口腔表现**
  - 毛状白斑
    - 上皮钉突肥厚伸长，棘层增生
    - 表层1/3棘细胞层常可见肿大气球样细胞
    - 电镜观察在上皮靠近表层部位的细胞之间及细胞的胞质内可见大量病毒颗粒
  - 其他表现
    - 念珠菌病，HIV坏死性龈炎，HIV牙周炎，Kaposi肉瘤，非霍奇金淋巴瘤

- **常见的口腔黏膜病**
  - 口腔白斑
    - 上皮增生，表面过度正（不全）角化
    - 上皮粒层明显和棘层增生，上皮钉突可伸长变粗，但上皮内无非典型性细胞
    - 基底膜清晰，固有层和黏膜下层有淋巴细胞和浆细胞浸润
  - 红斑
    - 均质型红斑在镜下有的表现为上皮萎缩，有的为上皮异常增生或原位癌
    - 颗粒型红斑大多为原位癌或已经突破基底膜的早期浸润癌
    - 只有少数为上皮异常增生
  - 口腔扁平苔藓
    - 上皮不全角化或无角化（白色或红色）
    - 上皮棘层增生，少数萎缩
    - 上皮钉突不规则延长，少数呈锯齿状
    - 基底细胞液化变性，可形成上皮下疱（诊断标志）
    - 固有层内有淋巴细胞浸润带
    - 上皮或固有层内可见胶样小体

- **常见的口腔黏膜病**
  - 慢性盘状红斑狼疮
    - 上皮过度角化或不全角化
    - 基底细胞液化变性
    - 毛细血管扩张，管周淋巴细胞浸润
    - 胶原蛋白发生变性，纤维水肿、断裂
    - 上皮基底区有翠绿荧光带，又称为狼疮带
  - 天疱疮
    - 棘层松解和上皮内疱
    - 天疱疮细胞
      - 疱液内可见松解脱落的上皮细胞，用吉姆萨或苏木精-伊红染色可观察到
    - 直接免疫荧光染色
      - 呈鱼网状
  - 良性黏膜类天疱疮
    - 上皮松解，基层下疱
    - 直接免疫荧光检测
      - 翠绿色的荧光带沿基底膜区伸展
  - 念珠菌病
    - 角化层或者上皮外1/3见到菌丝，PAS染色为强阳性
    - 棘层增生，角化层内有微小脓肿
  - 口腔黏膜下纤维化
    - 属于癌前状态，固有层结缔组织胶原纤维玻璃样变

- 肉芽肿性唇炎
  - 主要见于血管周围，有上皮样细胞等呈结节样聚集，有时结节内有多核巨细胞
  - 在结节中心部位无干酪样坏死

- **口腔黏膜病基本病理变化**
  - 过度角化
    - 过度正角化　细胞核消失，常伴有颗粒层明显和棘层增厚
    - 过度不全角化　细胞核未分解消失，粒层增厚不明显
  - 角化不良
    - 棘层或基底层内出现个别细胞或一群细胞发生角化
  - 上皮异常增生
    - 上皮总的紊乱称为上皮异常增生
    - 1.上皮基底细胞极性消失；2.出现一层以上基底样细胞；3.核浆比例增加；4.上皮钉突呈滴状；5.上皮层次紊乱；6.有丝分裂象增加，可见少数异常有丝分裂；7.上皮浅表1/2出现有丝分裂；8.细胞多形性；9.细胞核浓染；10.核仁增大；11.细胞黏着力下降；12.在棘细胞层中单个或成团细胞角化
  - 基底细胞空泡性变及液化
    - 此种病变常见于扁平苔藓和红斑狼疮
  - 疱
    - 棘层内疱　见于天疱疮
    - 基层下疱　见于黏膜良性类天疱疮、多形渗出性红斑
  - 丘疹
    - 一般为针头至粟粒样大小，直径1～5mm，较硬，色灰或发红，消失后不留痕迹
  - 糜烂和溃疡
    - 糜烂　累及角化层、粒层、棘层，基底膜完整
    - 溃疡　累及表层上皮（轻型），黏膜下层（重型），基底膜可不完整
  - 棘层松解
    - 形成上皮内疱，见于天疱疮

第十三单元　颌骨疾病(助理不考)

- **颌骨的非肿瘤性疾病**
  - 骨纤维异常增殖症
    - 可见较多幼稚骨小梁
    - 幼稚骨小梁，类似O、C、V、W等英文字母的形态
    - 缺乏成排的成骨细胞，可见散在成骨细胞
  - 朗格汉斯细胞组织细胞增生症
    - 嗜酸性肉芽肿
    - 汉-许-克病

- 勒-雪病
- 巨细胞肉芽肿
  - 镜下见病变由纤维结缔组织构成，其中含有多核巨细胞
  - 巨细胞性龈瘤是其中之一

颌骨骨髓炎

- 急性化脓性颌骨骨髓炎
  - 骨髓组织高度充血和炎症性水肿，并见大量的中性粒细胞浸润
  - 骨髓腔以化脓性渗出物和坏死物质充满，形成脓肿
  - 破骨活性增高，形成死骨，其周围有炎性肉芽组织
- 慢性化脓性骨髓炎
  - 骨髓腔内有大量淋巴细胞、浆细胞、巨噬细胞浸润，死骨形成，明显骨吸收，有反应性新生骨
- 慢性骨髓炎伴增生性骨膜炎
  - 骨膜下密质骨表面有反应性新骨形成，无化脓及死骨形成
- 慢性局灶性硬化性骨髓炎
  - 骨小梁的厚度和数量增加；骨髓腔窄小，含疏松纤维组织及少量淋巴细胞浸润
- 结核性骨髓炎
  - 典型的结核性肉芽肿，结节中心常见干酪样坏死
- 放射性骨坏死
  - 局部间断性疼痛，开口受限，口臭、有瘘形成，死骨逐渐暴露，周界不清，也不易分离

第十四单元 唾液腺疾病

唾液腺非肿瘤性疾病

- 慢性唾液腺炎
  - 慢性复发性腮腺炎
    - 唾液腺造影末梢导管呈点状或斑片状扩张
  - 慢性硬化性下颌下腺炎
    - 下颌下腺造影显示腺泡消失和导管扩张
- 坏死性唾液腺化生
  - 上皮呈假上皮瘤样改变腺小叶坏死，腺泡壁溶解消失，黏液外溢形成黏液池，腺导管上皮呈明显鳞状化生，形成大小不等的上皮岛
- 舍格伦综合征
  - 病变从小叶中心开始
  - 淋巴细胞浸润，腺泡全部消失
  - 小叶轮廓存在
  - 腺小叶缺乏结缔组织修复

- 小叶导管上皮增生形成肌上皮岛
- 导管可扩张形成囊腔

- **唾液腺肿瘤**
  - 多形性腺瘤
    - 上皮导管样结构、黏液样区域、软骨样区域
  - 腺样囊性癌
    - 神经浸润早，分为：筛状、管状、实性型
  - 黏液表皮样癌
    - 黏液细胞、表皮样细胞、中间细胞→嗜伊红颗粒
  - 腺淋巴瘤
    - 腺上皮和淋巴样间质→嗜伊红颗粒
  - 恶性多形性腺瘤
    - 多形性腺瘤含有恶性成分
  - 基底细胞腺瘤
    - 瘤细胞为基底样细胞，排列成实性梁状、管状和膜性结构
  - 腺泡细胞癌
    - 肿瘤细胞排列为四种组织类型，即实体型、微囊型、滤泡型和乳头囊状型
  - 嗜酸性腺瘤
    - 可见明、暗细胞

第十五单元 口腔颌面部囊肿

- **口腔颌面部囊肿**
  - 鼻腭管囊肿
    - 可以是复层鳞状上皮，含黏液细胞的假复层纤毛柱状上皮，单独或联合存在，可见神经血管
  - 鼻唇囊肿
    - 一般为无纤毛的假复层柱状上皮，含黏液细胞和杯状细胞。也可见复层鳞状上皮或立方上皮
  - 球状上颌囊肿
    - 多为复层鳞状上皮和（或）纤毛柱状上皮（邻牙活髓倒梨状）
  - 鳃裂囊肿
    - 复层鳞状上皮，也可含一些假复层柱状上皮
  - 甲状舌管囊肿
    - 假复层柱状上皮，可有纤毛。有时衬以复层鳞状上皮或呈现二者的过渡形态
  - 黏液囊肿
    - 外渗性没有；潴留性有假复层或双层柱状或立方状上皮细胞

第十六单元 牙源性肿瘤

- **牙源性肿瘤**
  - 牙源性钙化囊性瘤
    - 影细胞
  - 牙源性腺样瘤
    - 上颌尖牙区，玫瑰花样结构，管状和腺状
  - 牙源性钙化上皮瘤/Pindborg瘤
    - 嗜酸性物质，被证明是淀粉样物质，同心圆排列
  - 牙瘤
    - 由牙本质、牙骨质、牙髓、牙釉质构成
  - 牙源性角化囊性瘤
    - 多个且囊壁较薄和卫星囊
  - 成釉细胞瘤
    - 滤泡型和丛状型
  - 成釉细胞癌
    - 比瘤多非典型核分裂

- 成牙骨质细胞瘤
  - 由牙骨质样组织所组成
- 牙源性黏液瘤
  - 瘤细胞间有大量淡蓝色黏液基质
- 成釉细胞纤维瘤
  - 肿瘤由上皮和间充质两种成分组成
- 骨化纤维瘤
  - 镜下大量胶原纤维构成，排列呈漩涡状

第十七单元 其他肿瘤和瘤样病变

- **口腔黏膜癌**
  - 舌癌指舌前2/3部发生的癌，在口腔癌中最常见。发生于舌中1/3侧缘部者最多，其次为牙龈癌，以下牙龈较多见
  - 分类
    - 鳞状细胞癌
      - 可见癌珠，可蟹足样突破基底膜
      - 好 细胞间桥，角化物
      - 坏 核分裂象，非典型核分裂和多核细胞胞核和细胞多形性
    - 疣状癌
      - 外生样缓慢生长，下唇多见；边缘推压
      - 高分化鳞癌，细胞轻度不典型

- **良性肿瘤及瘤样病变**
  - 乳头状瘤
    - 鳞状细胞乳头状瘤和寻常疣
      - 最常见的部位是腭、唇、舌和牙龈黏膜
      - 增生的复层鳞状上皮呈指状突起，其中心为血管结缔组织支持
    - 尖锐湿疣
    - 免疫缺陷患者的乳头瘤和乳头瘤病
  - 牙龈瘤
    - 血管性龈瘤
      - 血管内皮细胞增生呈实性片块或条索，也可是小血管或大的薄壁血管增多
    - 纤维性龈瘤
      - 纤维性龈瘤由富于细胞的肉芽组织和成熟的胶原纤维组成
    - 巨细胞性龈瘤
      - 富于血管和细胞的间质内含有多核破骨细胞样细胞，巨细胞数量多
  - 嗜酸性淋巴肉芽肿
    - 腮腺区、耳后等为多发部位病损
    - 主要特征
      - 嗜酸性粒细胞和淋巴细胞灶性或弥浸性浸润
      - 病变血管增生

- 血管瘤
  - 婴儿血管瘤
    - 增生期、退化期、末期
  - 分叶状毛细胞血管瘤

第二章 口腔解剖生理学

第一单元 牙体解剖生理

- **牙演化的特点**
  - 同形牙向复杂异形牙演化
  - 数目由多变少
  - 牙的替换次数由多牙列向双牙列
  - 牙的分布由广泛至集中
  - 牙根从无到有
  - 牙附着方式由端生牙至侧生牙，最后向槽生牙

- **牙位记录方法**
  - 部位记录法
    - 乳牙：罗马数字Ⅰ～Ⅴ
    - 恒牙：阿拉伯数字1～8
  - Palmer记录系统
    - 乳牙：字母A～E
    - 恒牙：阿拉伯数字1～8
  - 通用编号系统
    - 乳牙：字母A～T
    - 恒牙：阿拉伯数字1～32

- 国际牙科联合会系统
  - 乳牙：十位数：5-8，个位数：阿拉伯数字1～5
  - 恒牙：十位数：1-4，个位数：阿拉伯数字1～8

牙萌出的特点

- 一定的时间内，按照一定的顺序
- 左右成对萌出
- 下颌牙同名牙略早于上颌
- 女性同名牙略早于男性

牙萌出的顺序

- 乳牙：Ⅰ→Ⅱ→Ⅳ→Ⅲ→Ⅴ
- 恒牙
  - 上颌
    - 6→1→2→4→3→5→7
    - 6→1→2→4→5→3→7
  - 下颌
    - 6→1→2→4→3→5→7
    - 6→1→2→3→4→5→7

牙体解剖的应用名词

- 中线：平分颅面部为左右两等份的一条假想线
- 牙体长轴：沿冠根方向通过牙体中心的一条假想线
- 接触区：牙与牙在邻面互相接触的区域称接触区或邻接处
- 线角：牙冠上两个相邻牙面相交处形成一线，所成的角
- 点角：牙冠上三个相邻牙面相交处形成一点，所成的角
- 外形高点：指牙冠各轴面上最突出的部分
- 牙体三等分：将牙轴面在一个方向分为三个等份来描述

嵴

- 切嵴：切牙切端舌侧长条形的牙釉质隆起
- 边缘嵴：前牙舌面窝的近远中边缘及后牙面边缘的长条形牙釉质隆起
- 牙尖嵴：从牙尖顶端斜向近、远中的嵴
- 三角嵴：从后牙牙尖顶端伸向面中央的细长形牙釉质隆起
- 斜嵴
  - 两牙尖三角嵴斜形相连形成的嵴
  - 上颌磨牙（牙合）面的重要解剖标志

- 横嵴
  - 相对牙尖的两条三角嵴横过（牙合）面相连形成的嵴
  - 是下颌第一前磨牙（牙合）面的重要特征
- 轴嵴
  - 轴面上从牙尖顶端伸向牙颈的纵形隆起
  - 尖牙唇面的轴嵴称为唇轴嵴
  - 后牙颊面的轴嵴称为颊轴嵴
  - 尖牙及后牙舌面的轴嵴称为舌轴嵴
- 颈嵴
  - 牙冠的唇、颊面上，沿颈缘部位微突的牙釉质隆起

乳牙外形的特点

- 体积小，牙冠短小，乳白色
- 颈嵴突出，冠根分明
- 上颌乳尖牙的牙尖偏远中，与恒尖牙相反
- 下颌乳前牙舌面边缘嵴与颈嵴都比恒前牙明显
- 下颌第一乳磨牙牙冠形态不同于任何恒牙
- 下颌第二乳磨牙的近中颊尖、远中颊尖及远中尖的大小基本相等
- 乳磨牙根干短，根分叉大

第三章 口腔预防医学

第一单元 绪论

- **三级预防策略**
  - 一级预防（病因预防）
    - 口腔健康教育
    - 口腔卫生指导
    - 控制牙菌斑的措施等
  - 二级预防（临床前期预防）
    - 定期口腔健康检查
    - 高风险人群的发现
    - 早期龋齿充填等
  - 三级预防（临床预防）
    - 牙列缺损
    - 缺失的修复

第二单元 口腔流行病学

- **口腔流行病学的研究方法**
  - 描述性研究（提出病因假设）
    - 横断面研究（现况调查）特定时间
    - 纵向研究（疾病监测）定期随访
    - 常规资料分析（查资料）
  - 分析性研究（验证病因假设）
    - 病例-对照研究（由果推因）回顾性研究
    - 群组研究/队列研究（由因及果）前瞻性研究
  - 实验流行病学（验证病因假设）
    - 实验法而非观察法
    - 设立严格的对照观察
    - 前瞻性研究

- **口腔健康问卷调查**
  - 口腔健康知识
    - 指人们对特定口腔健康问题的了解
  - 口腔健康态度
    - 人们对于口腔健康各方面的看法和观念
  - 口腔健康行为
    - 个人口腔卫生习惯
    - 饮食习惯
    - 就医行为

- **口腔健康调查**
  - 指数和标准
    - DMFT、DMFS：龋病指数
    - CPI指数：牙周健康状况
    - Dean指数：氟牙症指数
    - 冠龋：窝沟或光滑面有底部发软的病损
    - 根龋：用CPI探针在牙根面探及软的或皮革样的损害
  - 普查
    - 全面调查
    - 应查率＞95%
  - 抽样调查
    - 单纯随机抽样：抽签、随机数字
    - 系统抽样/间隔抽样/机械抽样
    - 分层抽样：将总体分成若干个“层”，再用随机方式抽取
    - 整群抽样：随机抽取若干群为调查单位
    - 多级抽样/多阶段抽样：用于大规模调查
  - 捷径调查
    - 5年龄组：乳牙列患龋水平
    - 12年龄组：全球龋病监测年龄组
    - 15年龄组：评价全球牙周病指征
    - 35～44岁：监测成年人口腔健康状况
    - 65～74岁：监测老年人口腔健康状况

- **口腔健康调查**
  - 样本含量
    - 公式：N＝K×Q / P
    - 允许误差为10%（0.1P）时，K＝400
    - 允许误差为15%（0.15P）时，K＝178
    - 允许误差为20%（0.2P）时，K＝100
  - 偏倚
    - 选择性偏倚　随意选择
    - 无应答偏倚　实际就是漏查
    - 信息偏倚
      - 因检查器械等造成的测量偏倚
      - 因调查对象引起的偏倚：回忆偏倚和报告偏倚
      - 因检查者引起的偏倚
  - 可靠度—致性检验
    - 0.40以下：不合格
    - 0.41～0.60：中等
    - 0.61～0.80：优
    - 0.81～1.0：完全可靠
  - 数据整理
    - 核对
    - 分组
    - 计算
  - 统计指标
    - 平均数：平均水平或集中趋势的统计指标
    - 标准差：离散度
    - 标准误：标准误是用来表示抽样误差的大小
    - 率：某种现象发生的频率或强度
    - 构成比：某事物内部各构成部分所占的比重

第三单元　龋病预防

- **龋病常用指数**
  - 恒牙龋失补牙数（DMFT）
恒牙缺失补牙面数（DMFS）
    - 龋-已龋坏未充填的牙
    - 失-因龋丧失的牙
    - 补-因龋已充填的牙面
    - 30岁以上者，不再区分是龋病还是牙周病导致的失牙
  - 乳牙龋失补牙数（dmft）
乳牙龋失补牙面数（dmfs）
    - 因龋失一颗前牙4个面，后牙5个面
    - 9岁以下的儿童，丧失了不该脱落的乳牙
  - 龋均
龋面均
    - 龋均=龋、失、补牙之和/受检人数
    - 龋面均=龋、失、补牙面之和/受检人数
  - 患龋率
    - 患龋率=患龋病人数/受检人数×100%
  - 龋齿发病率
    - 龋病发病率=发生新龋的人数/受检人数×100%
  - 根龋指数
    - 根龋指数=根面龋数/牙龈退缩牙面数×100%

- **龋病的三级预防**
  - 三级预防原则
    - 一级预防
      - 宣传教育
      - 氟化物防龋措施
      - 窝沟封闭
    - 二级预防
      - 早发现、早诊断、早治疗
      - 定期检查
      - X线片等辅助诊断
    - 三级预防
      - 防止龋的并发症
      - 恢复功能
  - 牙菌斑的控制
    - 牙刷、牙膏
    - 牙线
    - 牙签
    - 牙间刷
    - 牙间清洁器
  - 糖代用品
    - 蔗糖致龋性最强，乳糖最弱
    - 低甜度的代用品：山梨醇、甘露醇、木糖醇、麦芽糖

- **龋病流行病学**
  - 流行特征及其影响因素
    - 世界卫生组织规定龋病的患病水平，以12岁龋均作为衡量标准
  - WHO龋病流行程度的评价指标
    - 0.0～1.1：很低
    - 1.2～2.6：低
    - 2.7～4.4：中
    - 4.5～6.5：高
    - 6.6以上：很高
  - 龋病发病率
    - 地区
      - 发达国家下降，农村高于城市
      - 在发展中国家上升，城市高于农村
    - 年龄
      - 乳牙：3岁上升，5-8岁达高峰
      - 恒牙：12-15岁易感期，50岁以后根面龋上升
    - 性别
      - 乳牙：男略多于女
      - 恒牙：女略多于男
    - 民族
      - 各不相同
  - 影响龋病流行的因素
    - 社会经济因素
      - 个体患龋情况受到社会经济因素的影响很大
    - 氟摄入量
      - 患龋率与水氟浓度呈负相关
    - 饮食习惯
      - 糖的摄入量、摄入频率及糖加工形式与龋病有密切关系
    - 家族影响
      - 同一家族成员之间会以相似的形式传播

- **龋病实验室预测**
  - Dentocult SM试验
    - 检测变形链球菌数量判断龋活性
  - Dentocule LB试验乳杆菌
    - 观察乳杆菌在唾液的数量
  - Cariostat试验
    - 检测牙表面菌斑内产酸菌的产酸能力
  - Dentobuff Strip试验
    - 了解唾液的缓冲能力
  - 刃天青纸片法
    - 检测变形链球菌的数量
  - 定量PCR方法
    - 检测变形链球菌数量判断龋活性

窝沟封闭
- 酸蚀剂
  - 酸蚀剂 磷酸
  - 浓度 30%～40%
  - 时间 恒牙20～30s；乳牙60s
- 窝沟封闭剂
  - 组成
    - 树脂：为封闭剂主要成分
    - 稀释剂
    - 引发剂
  - 类型
    - 光固化：目前常用的光源为430～490nm可见光
    - 自凝固化
    - 双固化
- 窝沟封闭的临床应用
  - 适应症
    - 窝沟深，可以插入或卡住探针（包括可疑龋）
    - 对侧同名牙患龋或有患龋倾向
    - 萌出后4年之内
  - 非适应症
    - 咬合面无深的沟裂点隙、自洁作用好
    - 病人不合作，不能配合正常操作
    - 牙齿尚未萌出或萌出不完全
    - 已作充填的牙
- 窝沟封闭的操作步骤
  - 清洁牙面 不含氟牙膏
  - 酸蚀
    - 牙尖斜面的2/3
    - 恒牙为20～30秒，乳牙酸蚀60秒
  - 冲洗、干燥 不被唾液污染是封闭成功的关键
  - 涂布封闭剂 避免产生气泡
  - 固化 约离牙尖1mm，一般约为20～40秒
  - 检查 固化程度、粘接情况、有无气泡、遗漏、调（牙合）
  - 复查 封闭后还应在3个月、半年或一年复查
- 窝沟封闭的临床效果及评价
  - 常采用封闭剂保留率和龋降低率两个指标

预防性树脂充填
- 特点
  - 仅去除窝沟处的病变牙釉质或牙本质
  - 酸蚀技术和树脂材料充填
  - 窝沟封闭与窝沟龋充填相结合
  - 不采用传统的预防性扩展
  - 保留更多健康牙体组织，减少了漏隙产生
- 适应症
  - 窝沟有龋损能卡住探针
  - 深的点隙窝沟有患龋倾向
  - 沟裂有早期龋迹象，釉质混浊或呈白垩色
- 分类
  - 类型A
    - 最小号圆钻
    - 用不含填料的封闭剂充
  - 类型B
    - 小号或中号圆钻
    - 通常用流动树脂材料充填
  - 类型C
    - 中号或较大圆钻
    - 复合树脂材料充填

- **非创伤性修复治疗（ART）**
  - 特点
    - ART：用手用器械清除龋坏组织
    - 不需电动牙科设备
    - 玻璃离子的化学性粘结避免去除过多牙体组织
  - 适应症
    - 恒牙和乳牙的中小龋洞，能允许最小的挖器进入
    - 无牙髓暴露
    - 无可疑牙髓炎
  - 操作步骤
    - 洞形准备
    - 清洁
    - 混合与搅拌
    - 充填-按压30s-涂凡士林-1h不咀嚼

- **氟化物与牙健康**
  - 人体氟来源和总摄入量
    - 来源
      - 饮水：约占人体氟来源的65%
      - 食物：25%
      - 空气
    - 总摄入量
      - 每公斤体重的总摄氟量在0.05～0.07mg为适宜
  - 人体氟吸收
    - 氟吸收是一个简单被动扩散过程
  - 人体氟分布
    - 血液　75%的血氟存在于血浆中
    - 乳汁　乳汁氟的含量很低，为血浆氟的1/2
    - 软组织　氟不易通过血脑屏障
    - 骨和牙　氟以氟磷灰石或羟基氟磷灰石的形式与骨晶体相结合
    - 唾液和菌斑　唾液中氟浓度低于血浆氟浓度，约为血浆氟的2/3
  - 人体氟排泄
    - 肾脏是排泄体内氟的主要途径，排出40%～60%。
  - 氟的防龋机制
    - 氟化物干扰糖原　阻止致龋菌代谢糖所产生的酸
    - 影响牙体形态　牙形态改变可以说明适当氟化可使牙的抵抗力增强
    - 降低釉质溶解度和促进釉质再矿化
    - 对微生物的作用　较高浓度的氟化物有杀灭致龋菌和其他细菌的作用
  - 氟的毒性作用
    - 5mgF-/kg的摄入剂量可能引起中毒症状和体征

- **氟化物与牙健康**
  - 氟牙症
    - 地方性慢性氟中毒的一种突出表现
    - 如果6～7岁以后再迁入高氟区，则不出现氟牙症
  - 氟牙症指数——Dean分类
    - 正常（0） 釉质表面光滑、有光泽，通常呈浅乳白色
    - 可疑（0.5） 釉质半透明有轻度改变，可从少数白纹斑到偶见白色斑点
    - 很轻度（1） 不能超过牙面25%
    - 轻度（2） 不超过牙面50%
    - 中度（3） 有明显磨损，棕染，常很难看
    - 重度（4） 牙齿常有侵蚀现象
  - 自来水氟化
    - 饮水的适宜氟浓度一般应保持在0.7～1.0mg/L之内
    - 饮水氟浓度在0.5mg/L以下，氟牙症指数低于0.6时加氟
    - 饮水氟含量超过1.5mg/L，则应采取措施消除过量的氟
  - 氟化物防龋的局部应用
    - 含氟牙膏 学龄前儿童：每次用量约“黄豆”（1g）大小
    - 含氟漱口液
      - 0.2%NaF溶液：每周使用一次
      - 0.05%NaF溶液：每天使用一次
    - 含氟涂料
    - 含氟凝胶
    - 氟化泡沫
    - 氟滴剂 适用于2岁以下的幼儿

第四单元　牙周病的预防

- **自我口腔保健方法**
  - 牙刷的设计
    - 刷毛的种类特点 不易吸收水分一般为10～12束长3～4排宽
    - 刷柄的设计和材料 足够硬度、强度，不易弯曲与折断
  - 牙膏
    - 摩擦剂
      - 20%～60%（最多）
      - 常用的摩擦剂有碳酸钙
    - 洁净剂 肥皂、十二烷基（酯）硫酸钠
    - 润湿剂 保持湿润，甘油、山梨醇和丙烷二醇
    - 胶粘剂 藻酸盐、合成纤维素衍生物
    - 防腐剂 酒精、苯甲酸盐，甲醛、二氯化酚
    - 甜味剂 山梨醇与甘油用作为湿润剂和甜味剂
    - 水 摩擦剂
  - 刷牙方法
    - 水平颤动法（巴斯Bass刷牙法）
      - 1.刷毛指向根尖方向
      - 2.刷毛约与牙长轴呈45°
      - 3.轻度加压使刷毛端进入龈沟
      - 4.颤颤动10次
      - 5.一组2～3颗牙
    - 旋转刷牙法 掌握龈沟方法困难的儿童

- 圆弧刷牙法（Fones）
  - 最易为年幼儿童学习

- **牙周疾病的三级预防**
  - 一级预防
    - 促进健康
特殊性保护措施
    - 健康教育
训练控制菌斑方法
    - 启发患者的主观能动性
有效的口腔卫生措施，刷牙、牙线、牙间清洁器
  - 二级预防
    - 早期诊断治疗
阻止功能
    - 定期X线检查
治疗牙周脓肿
    - 袋内刮治和根面平整

- **牙周病基本流行情况**
  - 简化口腔卫生指数（OHI-S）
    - 检查部位
      - 只检查6颗指数牙
16，11，26，31的唇（颊）面
36，46的舌面
    - 方法
      - 简化软垢指数（DI-S）：视诊
简化牙石指数（CI-S）：探诊
    - 记分
      - 简化软垢指数：软垢面积
简化牙石指数：牙石面积
  - 菌斑指数（PLI）
    - 检查部位
      - 每颗牙检查4个牙面，即近中颊面、正中颊面、远中颊面以及舌面
    - 计分标准
      - 0＝龈缘区无菌斑。
1＝龈缘区的牙面有薄的菌斑，但视诊不可见，若用探针尖刮牙面可见牙菌斑。
2＝在龈缘或邻面可见中等量菌斑。
3＝龈沟内或龈缘区及邻面有大量软垢。
  - Turesky改良的Q-H菌斑指数
    - 检查部位
      - 检查指定的六颗牙，即16、21、24、36、41、44
    - 记分标准（面积）
      - 0＝牙面无菌斑。
1＝牙颈部龈缘处有散在的点状菌斑。
2＝牙颈部菌斑宽度不超过1mm。
3＝牙颈部菌斑覆盖宽度超过1mm，不足牙面1/3。
4＝菌斑覆盖面积在牙面1/3与2/3之间。
5＝菌斑覆盖面积占牙面2/3以上。

牙周病基本流行情况

- 牙龈指数（GI）
  - 检查部位：近中唇（颊）龈乳头、正中唇（颊）龈缘、远中唇（颊）龈乳头和舌侧龈缘
  - 计分标准
    - 0＝牙龈健康。
    - 1＝牙龈轻度炎症：牙龈的色有轻度改变并轻度水肿，探诊不出血。
    - 2＝牙龈中等炎症：牙龈色红，水肿光亮，探诊出血。
    - 3＝牙龈严重炎症：牙龈明显红肿或有溃疡，并有自动出血倾向。
- 龈沟出血指数（SBI）
  - 检查：龈沟出血指数前，一般不能检查菌斑指数
  - 计分标准
    - 0＝龈缘和龈乳头外观健康，轻探龈沟后不出血。
    - 1＝龈缘和龈乳头呈轻度炎症，轻探龈沟后不出血。
    - 2＝牙龈呈轻度炎症，有颜色改变，无肿胀或水肿，探诊后点状出血。
    - 3＝牙龈呈中度炎症，有颜色改变和轻度水肿，探诊后出血，血溢在龈沟内。
    - 4＝牙龈呈重度炎症，不但有色的改变，并且有明显肿胀，探诊后出血，血溢出龈沟。
    - 5＝牙龈有色的改变，明显肿胀，有时有溃疡。探诊后出血或自动出血。
- 牙周病流行特征

牙石检出平均区段数	等级
0.0～1.5	很低
1.6～2.5	低
2.6～3.5	中
3.6～4.5	高
4.6～6.0	很高

控制菌斑的方法

- 机械性控制菌斑措施
  - 刷牙：难以消除邻面菌斑
  - 牙线：易遗漏的是最后一个牙的远中面
  - 牙签：用于牙龈乳头退缩或牙周治疗后牙间隙增大时
  - 牙间隙刷及橡胶按摩器：适用于龈乳头丧失的邻间区以及暴露的根分叉区和排列不整齐的牙邻面
  - 机械龈上洁治术和根面平整术性控制菌斑措施：每6～12个月一次洁治，可有效地维护牙周健康；不应用于健康牙周部位，以免导致牙周附着丧失
-
  - 洗必泰
  - 甲硝唑

- 化学方法控制菌斑措施
  - 替硝唑
  - 抗生素
  - 其他药物
- 其他局部因素控制方法
  - 改善食物嵌塞
  - 破除不良习惯
  - 调（牙合）
  - 预防、矫治错（牙合）畸形
  - 制作良好的修复体

社区牙周指数（CPI）
- 检查器械
  - CPI牙周探针
- 探诊内容
  - 检查牙龈出血情况；探测龈下牙石；探测牙龈沟或牙周袋的深度
- 检查方法
  - 1.CPI探针轻缓地插入龈沟或牙周袋内
  - 2.探针与牙长轴平行
  - 3.沿龈沟从远中向近中移动
  - 4.作上下短距离的颤动
  - 5.CPI探针使用时所用的力不超过20g。
- 检查指数牙
  - 将口腔分为6个区段，检查每个区段的指数牙
- 记分标准
  - 0＝牙龈健康。
  - 1＝牙龈炎，探诊后出血。
  - 2＝牙石，探诊可发现牙石，但探针黑色部分全部露在龈袋外。
  - 3＝早期牙周病，龈缘覆盖部分探针黑色部分，龈袋深度在4～5mm。
  - 4＝晚期牙周病，探针黑色部分被龈缘完全覆盖，牙周袋深度6mm或以上。
  - X＝除外区段（少于两颗功能牙存在）。
  - 9＝无法检查（不记录）。

第五单元 其他口腔疾病的预防

口腔癌的预防
- 年龄分布
  - 40～60岁为发病的最高峰
- 发病率
  - 每年十万分之几
- 地区分布
  - 东南亚地区多见
- 部位差异
  - 舌癌是最常见的口腔癌，其次是唇癌和口底癌
- 危险因素
  - （1）不良生活方式：1 吸烟 2 嚼槟榔 3 饮酒 4 维生素A含量低
  - （2）环境因素：1 光辐射 2 核辐射
  - （3）生物因素：1 口腔感染与局部刺激 2 病毒与梅毒
- 预防
  - 1 戒除吸烟、饮酒、嚼槟榔等不良嗜好
  - 2 注意对光辐射的防护
  - 3 平衡膳食营养
  - 4 避免过热饮食
  - 5 避免口腔不良刺激
  - 6 保持良好的口腔卫生

- 警告标志
  - ①口腔内的溃疡，2周以上尚未愈合
  - ②口腔黏膜有白色、红色和发暗的斑
  - ③口腔与颈部有不正常的肿胀和淋巴结肿大
  - ④口腔反复出血，出血原因不明
  - ⑤面部、口腔、咽部和进部有不明原因的麻木与疼痛
- 高风险人群
  - 40岁以上长期吸烟、吸烟量在20支/日以上者，

酸蚀症

- 危险因素
  - 化学因素：主要指接触牙的酸性物质
  - 内源性酸胃酸：胃食管反流性疾病、胃肠紊乱
  - 外源性酸：饮食因素、药物因素、环境因素
  - 生物因素：唾液的缓冲能力
- 预防方法
  - ①加强口腔健康教育
  - ②治疗可引起牙酸蚀症的疾病
  - ③减少饮食中的酸对牙的侵蚀
  - ④避免酸性环境中与酸的接触
  - ⑤增强牙对酸的抵抗力：无糖口香糖、含氟牙膏或漱口水
  - ⑥改变不良的饮食习惯及口腔卫生习惯

第六单元 口腔健康教育与健康促进

口腔健康促进

- 组成
  - 口腔健康教育、口腔疾病预防和口腔健康保护
- 途径
  - ①全民途径：如自来水氟化项目中获得预防龋病的益处
  - ②共同危险因素控制途径：不健康的饮食习惯、卫生习惯等
  - ③高危人群途径：如对有深窝沟的适龄儿童开展窝沟封闭预防龋齿
- 任务
  - ①制定危险因素预防政策
  - ②制定有效的、有相关部门承诺的政策
  - ③加强国际国内和各级部门间的合作
  - ④在口腔健康促进行动中协调政府、社会团体和个人的行动
  - ⑤组织社区口腔健康促进示范项目

口腔健康教育

- 口腔健康标准是
  - “牙齿清洁，无龋洞，无疼痛感，牙龈颜色正常、无出血现象”
- 任务
  - （1）提高社会人群口腔预防保健的知识水平
  - （2）深化口腔健康教育内容
  - （3）引起社会各方人员对口腔健康问题的关注
  - （4）争取各级行政领导与卫生行政领导的支持
  - （5）传递最新的科学信息
- 方法
  - （1）大众传媒
  - （2）社区活动
  - （3）小型讨论会
  - （4）个别交谈

- 计划
  - （1）确定与口腔健康有关的问题：可以从5个方面发现问题并确定问题的性质
  - 1调查有关的社会问题
  - 2分析流行病学调查资料和病案材料
  - 3确定有关的文化背景和社会行为问题
  - 4确定口腔健康教育的问题
  - 5确定有关口腔健康的管理问题
  - （2）制订口腔健康教育目标
  - （3）确定实现目标的策略
  - 1进一步明确教育目标
  - 2通过选择恰当的方法推动教育活动
  - 3确定教学技术、教学行为以及需要的详细资料
  - 4教育者与受教育者共同参与实践

第七单元 特定人群的口腔保健

- **特定人群的口腔保健**
  - 妊娠期妇女口腔保健
    - 1.提供口腔健康知识。
    - 2.注重口腔健康维护。
    - 3.注意膳食营养平衡。
    - 4.避免不良刺激，慎重用药。
    - 5.口腔就诊时机4～6个月。
  - 婴儿期口腔保健
    - 1.保持口腔清洁。
    - 2.避免致龋菌早期定植。
    - 3.预防早期儿童龋。
    - 4.关注颌面部生长发育。
    - 5.首次口腔检查：第一颗乳牙萌出后6个月内。
  - 幼儿期口腔保健
    - 1.养成良好口腔清洁习惯
    - 2.培养良好的饮食习惯。
    - 3.适量补充氟化物。
    - 4.定期检查和治疗乳牙龋。
    - 5.预防乳牙外伤。

- **特定人群的口腔保健**
  - 学龄儿童口腔保健
    - 1.养成良好口腔清洁习惯。
    - 2.及时治疗乳牙龋。
    - 3.认真保护好第一恒磨牙。
    - 4.戒除口腔不良习惯。
    - 5.积极防治错（牙合）畸形。
    - 6.积极治疗牙龈炎。
    - 7.预防牙外伤。
  - 老年人口腔保健径
    - 1.提高老年人自身的口腔保健能力。
    - 2.注意膳食平衡。
    - 3.定期口腔检查。
    - 4.修复口腔基本功能
  - 残疾人口腔保健
    - 1.对于不能实施精细刷牙动作的残疾人，建议使用结构改良的牙刷。
    - 2.推荐使用电动牙刷帮助残疾人维护口腔卫生。
    - 3.可根据情况向残疾人推荐有固定装置的牙线、牙间隙刷、水冲装置等口腔清洁工具。
    - 4.适当选用氟化物。

第八单元 社区口腔卫生服务

- 社区口腔卫生服务
  - 特点
    - 1 以健康为中心
    - 2 以人群为对象
    - 3 以家庭为单位
    - 4 以基层卫生保健为主要内容
    - 5 提供综合服务
    - 6 提供协调性服务
    - 7 提供可及性服务
  - 要素
    - 1 有相对固定的人群
    - 2 有一定的地域范围
    - 3 有必需的生活服务设施
    - 4 特有的文化背景、生活方式和认同意识
    - 5 相应的生活制度和管理机构
  - 任务
    - 1 提高人群口腔健康水平、改善生活质量
    - 2 提供基本口腔卫生服务、满足社区居民日益增长的口腔卫生服务需求
    - 3 营造口腔健康社区
    - 4 保证区域卫生规划的实施
    - 5 完善社区口腔卫生服务机构的功能
  - 基本原则
    - 1 坚持为社区居民服务的宗旨
    - 2 坚持政府领导
    - 3 坚持预防为主
    - 4 坚持以区域卫生规划为指导
    - 5 坚持因地制宜
  - 内容
    - 1 社区口腔健康教育
    - 2 社区口腔预防
    - 3 社区口腔医疗
    - 4 社区口腔保健
    - 5 社区口腔康复
    - 6 社区口腔卫生信息管理

第九单元 口腔医疗保健中的感染与控制

- **感染控制的措施及方法**
  - 口腔器械分类
    - 高度危险器械
      - 拔牙器械、牙周治疗、根管治疗器械、种植，手机等
    - 中度危险器械
      - 检查器械，正畸、修复、银汞输送器等
    - 低度危险器械
      - 调刀、碗，技工钳、卡尺、抛光轮等
  - 口腔器械消毒
    - 高效消毒方法
      - 可杀灭一切致病性微生物的消毒方法
    - 中效消毒方法
      - 可杀灭和去除细菌芽孢以外的各种致病性微生物
    - 低效消毒方法
      - 只能杀灭细菌繁殖体、冲洗等机械除菌法
    - 物理消毒法
      - 化学消毒法、综合消毒法
  - 口腔器械灭菌方法
    - 高度危险的物品
      - 必须选用灭菌方法处理
    - 中度危险性物品
      - 须进行中水平或高水平消毒处理
    - 低度危险性物品
      - 可用低水平消毒方法，或只做一般的清洁处理

第四章 口腔颌面外科学

第一单元 口腔颌面外科基础知识与基本操作

- **病史记录**
  - 6小时
    - 急诊抢救病历抢救后6小时内完成
  - 8小时
    - 首次病程记录8小时内完成
  - 24小时
    - 入院记录、再次或多次入院记录、24小时内出入院记录、24小时内入院死亡记录
  - 48小时
    - 主治医师查房记录48小时内完成

- **口腔检查**
  - 口腔前庭检查
  - 牙及咬合检查
    - 检查开口度
      - 自身的示、中、无名指3指合拢时3指末节的宽度，约3.7cm
    - 张口受限
      - 轻度张口受限：张口度仅可置两指，2~2.5cm
      - 中度张口受限：张口度仅可置一指，1~2cm
      - 重度张口受限：张口度不足一指，小于1cm
      - 完全性张口受限：牙关紧闭
  - 舌、腭、口底及口咽检查
    - 双指双合诊
      - 一手的拇、示指置于病变部位的上下或两侧进行
      - 唇、颊、舌
    - 双手双合诊
      - 双手置于病变部位的上下或两侧进行
      - 口底、下颌下区

- 眼
  - 瞳孔的变化是颅脑损伤的一个重要体征
- 脑脊液鼻漏，是前颅底骨折的体征之一

- **颌面部检查**
  - 面部器官检查
    - 鼻
      - 上颌窦癌患者早期症状之一可以是患侧阻塞或鼻腔有血性分泌物
    - 耳
      - 髁突骨折引起外耳道破裂，也可有外耳道溢血
  - 病变部位和性质
    - 骨膨胀性病变
      - 触摸有无乒乓球样感或波动感，无压痛和异常动度等
    - 口腔颌面部瘘管或窦道
      - 用探针进行探诊，必要时可注入染色剂或行造影检查
  - 语音及听诊检查
    - 腭裂患者　腭裂语音
    - 舌根部肿块患者　含橄榄语音
    - 动静脉畸形　吹风样杂音
    - 颞下颌关节紊乱病患者　关节弹响

- **临床检查**
  - 颈部检查
    - 一般检查
    - 淋巴结检查
      - 检查顺序
        - 枕部、耳后、耳前、腮腺、颊、下颌下、颏下
        - 沿胸锁乳突肌前后缘、颈前后三角，直至锁骨上凹
  - 颞下颌关节检查
    - 面形与关节动度检查
      - 耳屏前扪诊法
      - 外耳道触诊法
    - 咀嚼肌检查
    - 下颌运动检查
    - 咬合关系检查
  - 唾液腺检查
    - 一般检查
      - 腮腺触诊一般以示、中、无名指三指平触为宜
      - 下颌下腺和舌下腺的触诊则常采用双手双合诊法检查
    - 分泌功能检查
      - 定性检查
        - 以酸性物质置于舌背或舌缘，使腺体分泌反射性增加
      - 定量检查
        - 正常人每天唾液总量约为1000～1500ml
        - 90%为腮腺和下颌下腺所分泌，舌下腺仅占3%～5%

- 穿刺检查
  - 内容物
    - 静脉畸形可有血液抽出
    - 舌下腺囊肿有蛋清样黏液抽出
    - 脓肿可以抽出脓液
  - 针头
    - 8号或9号粗针　脓肿
    - 7号针　血管性病变
    - 6号针头（细针吸取活检）　唾液腺肿瘤和某些深部肿瘤
  - 禁忌症
    - 怀疑是颈动脉体瘤或动脉瘤，怀疑是结核性病变时
- 浸润麻醉一般不应采用

辅助检查
- 病理学检查
  - 活体组织检查
    - 切取或钳取活组织检查
      - 注意事项
        - 在肿瘤边缘与正常组织交界处切取
        - 放在4%的甲醛溶液中固定
        - 亦不宜使用染料类消毒剂
        - 不宜使用电刀切取组织
      - 禁忌症
        - 恶性黑色素瘤，血管性病变以及血管性肿瘤
    - 吸取活组织检查
    - 切除活组织检查
    - 冷冻活组织检查
      - 冷冻活检需要新鲜标本，送检前不应进行固定
- 影像学检查
  - 甲状腺癌和口腔内异位甲状腺
    - 用131 I或125 I诊断，125 I分辨率较好
  - 颌骨恶性肿瘤
    - 用99mTc

手术器械、敷料的消毒与灭菌
- 高压蒸汽灭菌
  - 适用于一般器械、布类、纱布、棉花类及橡胶类等
- 煮沸消毒法
  - 煮沸后开始计时一般需15-20分钟
  - 肝炎患者应煮沸30分钟
  - 加入2%碳酸氢钠可增加沸点达105℃，以及防锈
- 干热灭菌法
  - 160℃应持续120分钟
170℃应持续90分钟
180℃应持续60分钟
  - 不适用棉织品、合成纤维、塑料及橡胶制品等
- 化学消毒法
  - 乙醇：70%～80%
  - 戊二醛
    - 2分钟——灭细胞繁殖体
    - 10分钟——真菌、结核杆菌
    - 15～30分钟——乙型肝炎病毒
    - 4～12小时——细菌芽胞
  - 碘伏
  - 甲醛：10%溶液　浸泡60～120分钟
  - 含氯消毒剂
  - 过氧乙酸

- 组织切开
  - 切口设计
    - 解剖
      - 常用的下颌下切口，宜在下颌骨下缘下1.5cm左右
    - 部位
      - 在比较隐蔽的部位以及天然皱褶处
    - 长短
      - 以能充分显露为宜
  - 切开
    - 以亚甲蓝画线标记
    - 起刀时垂直将刀尖刺入，移动时转至45°角切开皮肤，切完时又使刀呈垂直位
- 较大面积的静脉渗血或瘢痕组织及某些肿瘤切除时的广泛渗血
  - 温热盐水纱布压迫

- 手术基本操作
  - 止血
    - 压迫止血
      - 局限性出血又查不到明显出血点的疏松组织出血区
        - 荷包式缝合或多圈式缝扎
      - 不能缝合或缝合效果不佳时
        - 填塞加压止血
      - 骨髓腔或骨孔内的出血
        - 骨蜡填充止血
      - 腔窦内出血及颈静脉破裂出血而又不能缝扎
        - 碘仿纱条填塞压迫
      - 急性动脉出血
        - 指压止血
    - 钳夹、结扎止血
      - 使用最多、最普遍的方法
    - 药物止血
    - 电凝止血
    - 低温止血
    - 降压止血

- 手术基本操作
  - 组织分离技术
    - 锐性分离
      - 适用症
        - 精细的层次解剖或分离粘连坚实的疤痕组织
      - 工具
        - 手术刀和手术剪
      - 是否直视
        - 是
      - 优点
        - 组织损伤小
    - 钝性分离
      - 适用症
        - 正常肌肉和疏松结缔组织的分离和良性肿瘤的摘除
      - 工具
        - 血管钳，也可使用刀柄、手指、纱布
      - 是否直视
        - 否
      - 优点
        - 组织损伤大
  - 打结
    - 方法
      - 口腔内打结应打三重结

- 手术区消毒
  - 常用消毒药物
    - 碘酊
      - 颌面部为2%，口腔内为1%，头皮部为3%
    - 氯已定溶液
      - 皮肤消毒浓度为0.5%
      - 口腔内及创口消毒浓度为0.1%
    - 0.5%碘伏
      - 作用优于碘酊
    - 75%乙醇
      - 常于碘酊先后使用，起脱碘作用
  - 消毒方法及范围
    - 消毒方法
      - 从术区中心开始，逐步向四周环绕涂布，但感染创口相反
    - 消毒范围
      - 头颈部手术消毒范围应至术区外10cm
      - 四肢、躯干则需扩大至20cm
  - 无菌巾、单铺放
    - 孔巾铺置法
      - 适用于门诊小手术
    - 三角形手术野铺巾法
      - 适用于口腔、鼻、唇及颊部手术
    - 四边形手术野铺巾法
      - 适用于腮腺区、下颌下区、颈部及涉及多部位的大型手术
    - 在术野周围铺巾后，再用消毒的中单和大单遮盖全身（术区周围最少3~4层，外周至少2层）

- **缝合**
  - 基本要求
    - 正确对位，各层次要分别缝合
    - 避免留有无效腔
    - 在无张力或最小张力下进行缝合
    - 在无张力或最小张力下进行缝合
    - 缝合面颈部皮肤
      - 内卷　切口两侧进出针间距大于皮下间距
      - 外翻　切口两侧进出针间距小于皮下间距
    - 边距,针距
      - 一般整复手术　边距2～3mm、针距3～5mm
      - 颈部手术　边距3mm、针距5mm
      - 舌组织　边距和针距均应增至5mm以上
    - 不能夹有其他组织
    - 松紧要适度，选用合适的缝线
    - 功能部位（如口角、下睑等）要避免过长的直线缝合
  - 基本方法
    - 创口原位缝合法
      - 单纯缝合
      - 外翻缝合
    - 张力创口缝合法
    - 特定情况下的缝合法

- **绷带包扎技术**
  - 交叉十字绷带
    - 用于颌面部和上颈部术后和损伤的包扎固定
    - 绕额两圈，继而反折自一侧耳前腮腺区向下
    - 再经下颌下、颏部至对侧耳后向上，经顶部向下至同侧耳后，绕下颌下、颏部至对侧耳前
    - 如此反复缠绕，最后作额枕部环绕，胶布固定
  - 单眼交叉绷带
    - 常用于上颌骨、面、颊部手术后的创口包扎
    - 于健侧鼻根部先置一块上下斜行的短绷带或纱布条，并在患侧耳周垫以棉垫或纱布
    - 绷带绕额枕两圈，斜经头后绕至患侧耳下并斜行向上，经同侧颊部、眶下至鼻背、健侧眶上
    - 每圈覆盖前一层绷带的1/3～1/2，最后再绕头周一圈，以胶布固定
  - 四头带应用技术
    - 包扎鼻部创口
    - 包扎下颌、颏部创口
    - 压迫术后创口

- **外科引流**
  - 适应证
    - 感染或污染创口
    - 渗液多的创口
    - 留有无效腔的创口
    - 止血不全的创口
  - 常用引流物
    - 开放引流
      - 片状引流
      - 纱条引流
      - 管状引流
    - 闭式引流　用于颌面颈部较大手术的术后引流

- 注意事项
  - 引流时间
    - 污染创口　24～48小时后去除
    - 脓肿或无效腔的引流物　脓液及渗出液完全消除为止
    - 负压引流　24小时内引流量少于20～30ml时去除
    - 感染创口　在无脓液排出48小时后去除
  - 引流部位　放在创口最低处

创口处理

- 创口愈合过程
  - 初期或一期愈合　缝合的创口在7～10天内全部愈合者
  - 二期或延期愈合　愈合往往经过肉芽组织增生，再为周围上皮爬行覆盖
- 创口分类
  - 无菌创口
    - 未经细菌侵入
    - 早起灼伤，某些化学性损伤。面颈部手术创口（腮腺区手术）
  - 污染创口
    - 有细菌侵入，未化脓
    - 口腔、鼻腔相通或口腔内手术的创口（拔牙创口）
  - 感染创口
    - 细菌侵入，有化脓
    - 在化脓的情况下处理伤口感染的

创口处理

- 处理原则
  - 无菌创口
    - 严密缝合，视情况放或不放引流
    - 多不打开数料观察
    - 面部伤口宜暴露
    - 早期拆线
  - 污染创口
    - 初期缝合，放置引流
    - 多不打开数料观察
    - 面部伤口宜暴露
    - 拆线时间稍迟
  - 感染创口
    - 延期缝合，放置引流，并保证通畅
    - 湿敷
    - 拆线时间延迟
    - 配合全身用药
- 换药的注意事项
  - 是“蘸”而不是“揩”、“擦”
  - 持镊应在上1/3处，并保持一“脏”一“净”

先无菌创口，后污染创口，再感染创口

第二单元 麻醉与镇痛

- **口腔颌面外科局部麻醉**
  - 局麻药物
    - 酯类
      - 普鲁卡因
        - 不适用于表面麻醉
        - 偶能产生过敏反应
        - 最大剂量：1000mg
      - 丁卡因
        - 一般不作浸润麻醉，主要用作表面麻醉
        - 最大剂量：40～60mg
    - 酰胺类
      - 利多卡因
        - 可用作表面麻醉（浓度2%～5%）
        - 对心律失常患者常作为首选的局部麻醉药
        - 最大剂量：300～400mg
      - 布比卡因
        - 适合费时较长的手术和术后镇痛，麻醉时间在6h以上
      - 阿替卡因
        - 用于成人和四岁以上儿童
  - 血管收缩剂
    - 代表药物：肾上腺素
    - 作用
      - 延缓吸收、加强镇痛效果，延长局麻时间，降低毒性反应
      - 减少术区出血，使术野清晰
    - 常用浓度：1：50000～1：200000
    - 替代药物：盐酸去氧肾上腺素（新福林）
  - 局麻药的过敏试验
    - 1%普鲁卡因0.1ml稀释至1ml，皮内注射0.1ml，20min后看反应

局部红肿，红晕直径超过1cm者为阳性

- **局麻方法**
  - 冷冻麻醉
    - 常用药物 氯乙烷
    - 适应症
      - 黏膜下和皮下浅表脓肿的切开引流
      - 松动牙的拔除
  - 表面麻醉
    - 常用药物 2%～5%的利多卡因、0.25%～0.5%的盐酸丁卡因
    - 适应症
      - 表浅的黏膜下脓肿切开引流
      - 拔除松动牙
      - 行气管内插管前的黏膜表面麻醉
  - 浸润麻醉
    - 常用药物 0.5%～1%的普鲁卡因，0.25%～0.5%的丁卡因
    - 适应症 多用于上颌牙槽突或下颌前牙区的牙槽突
    - 方法
      - 骨膜上浸润法
        - 注射部位 注射到牙根尖部位的骨膜浅面
        - 适应症 上颌及下颌前份牙及牙槽突的手术
      - 牙周膜注射法
        - 方法
          - 自牙的近中和远中侧刺入牙周膜，深约0.5cm
          - 分别注入局麻药0.2ml
        - 适应症
          - 适用于血友病和类似有出血倾向的患者
          - 阻滞麻醉镇痛效果不全时
  - 阻滞麻醉

- **鼻腭神经阻滞麻醉**
  - 进针点 腭前孔
  - 进针方向 自腭乳头侧缘刺入黏膜，然后将针摆向正中，使之与中切牙长轴平行
  - 深度 约0.5cm
  - 注射量 0.25～0.5ml
  - 注意事项 上3：唇侧浸润麻醉和鼻腭神经阻滞麻醉
  - 麻醉区域及效果 两侧尖牙腭侧连线前方的牙龈，腭侧黏骨膜和牙槽骨

- **腭前神经阻滞麻醉**
  - 进针点 腭大孔
  - 进针方向
    - 上颌牙平面与地面成60°角
    - 上、后方
  - 注射量 注入麻药0.3～0.5ml
  - 注意事项 麻药不可过多，注射点不可偏后
  - 麻醉区域及效果 同侧磨牙、前磨牙腭侧的黏骨膜、牙龈及牙槽骨

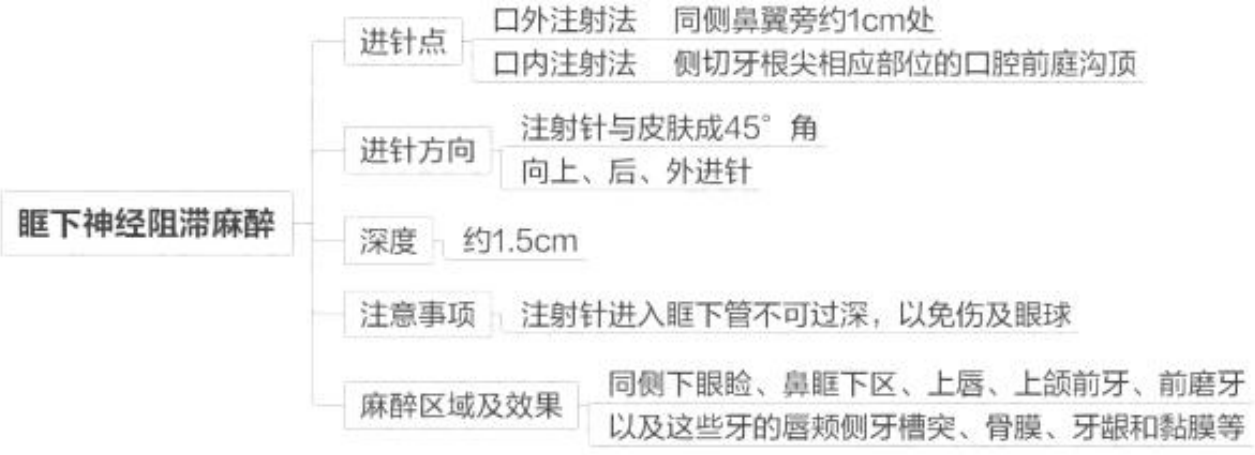
眶下神经阻滞麻醉
进针点
口外注射法　同侧鼻翼旁约1cm处
口内注射法　侧切牙根尖相应部位的口腔前庭沟顶
进针方向
注射针与皮肤成45°角
向上、后、外进针
深度
约1.5cm
注意事项
注射针进入眶下管不可过深，以免伤及眼球
麻醉区域及效果
同侧下眼睑、鼻眶下区、上唇、上颌前牙、前磨牙
以及这些牙的唇颊侧牙槽突、骨膜、牙龈和黏膜等

上牙槽后神经阻滞麻醉
- 进针点
  - 上颌第二磨牙远中颊侧根部前庭沟
  - 上颌第二磨牙尚未萌出的儿童：第一磨牙的远中颊侧根部的前庭沟
  - 上颌磨牙已缺失的患者：颧牙槽嵴部的前庭沟
- 进针方向
  - 注射针与上颌牙的长轴成40° 角
  - 向上、后、内方刺入
- 深度
  - 深约15～16mm
- 注射量
  - 回抽无血，即可注入麻醉药液1.5～2ml
- 注意事项
  - 刺入不宜过深，以免刺破上颌结节后方的翼静脉丛，引起血肿
  - 上6：近中颊侧浸润（上牙槽中神经）、上牙槽后神经和腭前神经阻滞麻醉
- 麻醉区域及效果
  - 除6颊侧近中根外的同侧磨牙的牙髓、牙周膜、牙槽突
  - 以及这些牙颊侧的骨膜，牙龈黏膜

下牙槽神经阻滞麻醉
- 进针点
  - 翼下颌皱襞
  - 颊脂垫尖
  - 在张大口时，以上下颌牙槽嵴相距的中点线上与翼下颌韧带外侧3～4mm的交点
- 进针方向
  - 注射器放在对侧口角
  - 与中线成45° 角
  - 高于下颌牙面1cm并与之平行
- 深度
  - 2～2.5cm
- 注射量
  - 回抽无血，即可注入麻药1～1.5cm
- 注意事项
  - 下颌支的宽度愈大，进针深度应增加
  - 下颌骨弓愈宽，加大与中线所成的夹角角度
  - 下颌角的角度愈大，注射时进针应适当加以调整
- 麻醉区域及效果
  - 同侧下颌骨、下颌牙、牙周膜
  - 前磨牙至中切牙唇（颊）侧牙龈、黏骨膜及下唇部

- **局麻并发症**
  - 晕厥
    - 病因
      - 内在因素　恐惧、饥饿、疲劳及全身健康较差
      - 外在因素　疼痛、体位不良
    - 临床表现　头晕、胸闷、面色苍白、全身冷汗、四肢厥冷无力、脉搏快而弱
    - 治疗
      - 一旦发生晕厥，应立即停止注射
      - 迅速放平座椅，置患者于头低位
      - 松解衣领，保持呼吸通畅
      - 芳香氨酒精或氨水刺激呼吸
      - 针刺人中穴
      - 必要时给予氧气吸入和静脉注射高渗葡萄糖液等
  - 超敏反应
    - 病因　出现在酯类局麻药物注射后，但并不多见
    - 临床表现
      - 延迟反应　常见血管神经性水肿
      - 即刻反应　立即发生极严重的类似中毒症状
    - 预防　术前详细询问有无酯类局麻药如普鲁卡因过敏史
    - 治疗
      - 轻症　给脱敏药物肌内注射或静脉注射及吸氧
      - 严重　静脉注射安定，或分次静注2.5%硫喷妥钠，直至惊厥停止

- **局麻并发症**
  - 血肿
    - 病因　常见于上牙槽后神经、眶下神经阻滞麻醉时
    - 预防
      - 注射针尖不能粗钝及有倒勾
      - 注射时不要反复穿刺以免增加穿破血管的机会
    - 治疗　立即压迫止血，并予冷敷；在出血停止之后，则改用热敷
  - 过量反应
    - 病因　用药量或单位时间内注射量过大以及药物直接快速注入血管
    - 临床表现
      - 兴奋型　烦躁不安、多话、颤抖、恶心、血压上升
      - 抑制型　迅速出现脉搏细弱，血压下降、神志不清，随即呼吸、心跳停止
      - 早期最典型症状之一是口周麻木
    - 预防
      - 用药前应了解局麻药毒性大小及一次最大用药量
      - 坚持回抽无血，再缓慢注射麻药，一旦发生中毒反应，应立即停止注射麻药
    - 治疗
      - 中毒轻微　平卧位，松解颈部衣扣，使呼吸畅通，待麻药在体内分解
      - 重者　给氧、补液、抗惊厥、激素及升压药等抢救措施

- **局麻并发症**
  - 感染
    - 病因　注射针被污染，局部或麻药消毒不严，或注射针穿过感染灶
    - 预防
      - 注射器械及注射区的消毒一定要严格
      - 一次性注射针绝不能多次使用
      - 防止注射针的污染和避免穿过或直接在炎症区注射
    - 治疗　按炎症的治疗原则处理
  - 暂时性面瘫
    - 病因　麻药注入腮腺内麻醉面神经
    - 治疗　无需特殊处理
  - 感觉异常
    - 病因　注射针穿刺或撕拉，或注入混有乙醇的溶液
    - 治疗　暂时性、可逆性的病变
  - 暂时性牙关紧闭
    - 病因　麻醉药注入翼内肌或咬肌内
    - 治疗　一般都是暂时性的

第三单元 牙及牙槽外科

- **拔牙禁忌症**
  - 心脏病
    - 6个月内发生过心肌梗死
    - 不稳定的或最近开始的心绞痛
    - 充血性心力衰竭
    - 未控制的心律不齐
    - 未控制的高血压
    - 心功能Ⅲ级者
  - 暂时性菌血症
    - 病因
      - 绿色链球菌（甲型溶血性链球菌）
    - 治疗
      - 青霉素是预防细菌性心内膜炎的首选药物
    - 原则
      - 有多个牙需拔除，在青霉素正确使用控制下，一次全部拔除应拔的牙
  - 高血压
    - 如高于180/100mmHg时应先进行治疗
  - 炎症与恶性肿瘤
    - 急性炎症应先控制炎症，一有可能，即应及时拔除患牙
    - 恶性肿瘤应与肿瘤一同做根治性手术
    - 放射治疗
      - 放疗前至少7～10天应完成患牙拔除或治疗
      - 术后3～5年不拔牙
      - 术前、术后应给大剂量抗生素

- **拔牙禁忌症**
  - 糖尿病
    - 拔牙时机：空腹血糖应在8.88mmo1/L（160mg/dl）以内
    - 术前、术后给予抗生素
    - 拔牙术最好在早餐后1～2小时进行
  - 血液病
    - 贫血者
      - 血红蛋白在80g/L以上时，红细胞压积30%以上可拔牙
    - 白细胞减少
      - 白细胞总数在4×109以上可拔牙
    - 出血性疾病
      - 原发性血小板减少性紫癜应在血小板100×109以上进行
    - 血友病
      - 凝血因子Ⅷ应达30%以上
    - 急性白血病禁止拔牙
  - 甲状腺功能亢进
    - 基础代谢率控制在+20%以下，静息脉搏不超过100次/分时可进行
  - 肾脏疾病
    - 急性肾病均应暂缓拔牙
  - 肝炎
    - 急性肝炎期间不应拔牙
    - 肝炎患者需要拔牙时应做凝血酶原和出、凝血时间检查

- **拔牙禁忌症**
  - 妊娠
    - 第4～6个月期间进行，否则发生代偿性失血
  - 长期抗凝药物治疗
    - 术前3～5天开始停药
    - 术后拔牙床内可置放碘仿海绵等止血药
  - 长期肾上腺皮质激素治疗
    - 与专科医师合作
  - 神经精神疾患
    - 不能合作者可使用全麻，进行拔牙

- **拔牙器械及用法**
  - 牙钳
    - 组成
      - 钳喙、关节及钳柄
  - 牙挺
    - 组成
      - 刃、柄和杆
    - 作用原理
      - 杠杆原理
      - 轮轴原理
      - 楔的原理
    - 原则
      - 绝不能以邻牙作支点，除非邻牙亦需同时拔除
      - 龈缘水平处的颊侧骨板一般不应作为支点
      - 龈缘水平处的舌侧骨板，也不应作为支点
      - 必须以手指保护，以防牙挺滑脱
      - 用力必须有控制，挺刃的用力方向必须正确
  - 刮匙
    - 注意事项
      - 牙槽窝存在急性炎症、有脓时，一般不用
      - 乳牙拔除后不要搔刮拔牙窝，以免损伤恒牙胚

- **拔牙创的愈合过程**
  - 拔牙创出血及血凝块形成
    - 15~30分钟
  - 血块机化、肉芽组织形成
    - 约24小时
  - 结缔组织和上皮组织替代肉芽组织
    - 拔牙后3~4天，更成熟的结缔组织开始替代肉芽组织
    - 拔牙后3~4天，上皮自牙龈缘开始向血凝块表面生长
  - 原始的纤维样骨替代结缔组织
    - 大约38天以后
  - 成熟的骨组织替代不成熟骨质
    - 3~6个月后

- **牙拔除术基本步骤**
  - 分离牙龈
    - 目的是避免安放牙钳时损伤牙龈
    - 分离应达牙槽嵴顶
  - 挺松患牙
  - 安放拔牙钳
    - 钳喙的长轴必须与牙长轴平行
    - 钳喙的位置必须在牙根部，并尽可能插向根方
  - 患牙脱位
    - 摇动
      - 一般应先向弹性大、阻力小的一侧进行
    - 扭转
      - 上颌中切牙和尖牙
    - 牵引
  - 牙拔除后的检查及拔牙创的处理
    - 牙根是否完整
    - 牙龈有无撕裂
    - 牙槽窝应作压迫复位
    - 修整过高的牙槽中隔、骨嵴或牙槽骨壁
    - 棉卷压迫止血
  - 拔牙术后注意事项
    - 拔牙后24小时内不要刷牙漱口
    - 术后应避免进食过热食物及剧烈运动
    - 避免患侧咀嚼，勿用舌舔创口，更不要反复吸吮

- **阻生牙拔除术手术设计和方法**
  - 术前检查
    - X线片
  - 阻力分析
    - 牙冠部阻力
      - 软组织阻力
        - 切开翻瓣法
      - 骨组织阻力
        - 去骨法
    - 根部骨阻力
      - 劈开法与去骨法结合
    - 邻牙阻力
      - 劈开法与去骨法结合
  - 术中注意事项
    - 远中切口勿偏舌侧
    - 颊侧切口与远中切口的末端成45° 角向下
    - 作黏骨膜全层切开
    - 锤凿法去骨时，在第二磨牙颊远中角之后，与牙槽嵴垂直，凿透密质骨
    - 用锤凿法劈开时，在颊面近中发育沟处劈开
    - 涡轮钻拔牙法

- **阻生牙拔除术**
  - 常见牙位
    - 下颌第三磨牙、上颌第三磨牙及上颌尖牙
  - 临床分类
    - 根据牙与下颌支及第二磨牙的关系分类
      - I类
        - 下颌支和7远中面之间，有足够的间隙可以容纳阻生8牙冠近远中径
      - II类
        - 下颌支前缘与7远中面间的间隙不能容纳阻生8牙冠的近远中径
      - III类
        - 阻生8的全部或大部位于下颌支内
    - 根据牙在颌骨内的深度分类
      - 高位
        - 牙的最高部位平行或高于牙弓咬合平面
      - 中位
        - 牙的最高部位低于牙弓咬合平面高于第二磨牙的牙颈部
      - 低位
        - 牙的最高部位低于第二磨牙的牙颈部
    - 根据阻生第三磨牙的长轴与第二磨牙的长轴关系分类
      - 垂直阻生
      - 水平阻生
      - 倒置阻生
      - 近中阻生
      - 远中阻生
      - 颊向阻生
      - 舌向阻生

- **拔牙术中并发症**
  - 晕厥
  - 牙根折断
    - 是拔牙术中常发生的并发症
  - 软组织损伤、骨组织损伤
  - 邻牙、对颌牙损伤
    - 易发生于拔除下颌前牙时
  - 神经损伤
  - 颞下颌关节损伤
  - 断根移位
  - 口腔上颌窦交通
    - 检查
      - X线片
      - 鼻腔鼓气法
    - 治疗
      - 小的孔（直径2mm左右）
        - 按拔牙后常规处理，待其自然愈合
      - 中等孔（直径2～6mm）
        - 将两侧牙龈拉拢后缝合
      - 大的孔（大于7mm）
        - 用邻位组织瓣关闭创口

- **牙拔除术后并发症**
  - 拔牙后出血
    - 拔牙后半小时仍有明显出血
    - 原因
      - 局部因素、创口感染、全身因素
    - 防治
      - 从局部及全身两方面着手
      - 必要时应会同内科医师协同诊治
  - 拔牙术后感染
    - 病因
      - 异物在拔牙后未被清除所引起
    - 治疗
      - 局麻下彻底刮治，重新形成血凝块
  - 干槽症
    - 病因
      - 创伤学说、纤维蛋白溶解学说、解剖因素学说、感染学说
    - 临床表现
      - 术后3～4天后
      - 持续性疼痛，可向耳颞部放射
      - 腐败型者可见拔牙窝空虚
      - 牙槽骨壁表面有灰白色假膜覆盖
      - 创内有腐败坏死物质
      - 有明显臭味
    - 治疗
      - 清创，隔离外界刺激
      - 促进肉芽组织生长

第四单元 牙种植外科

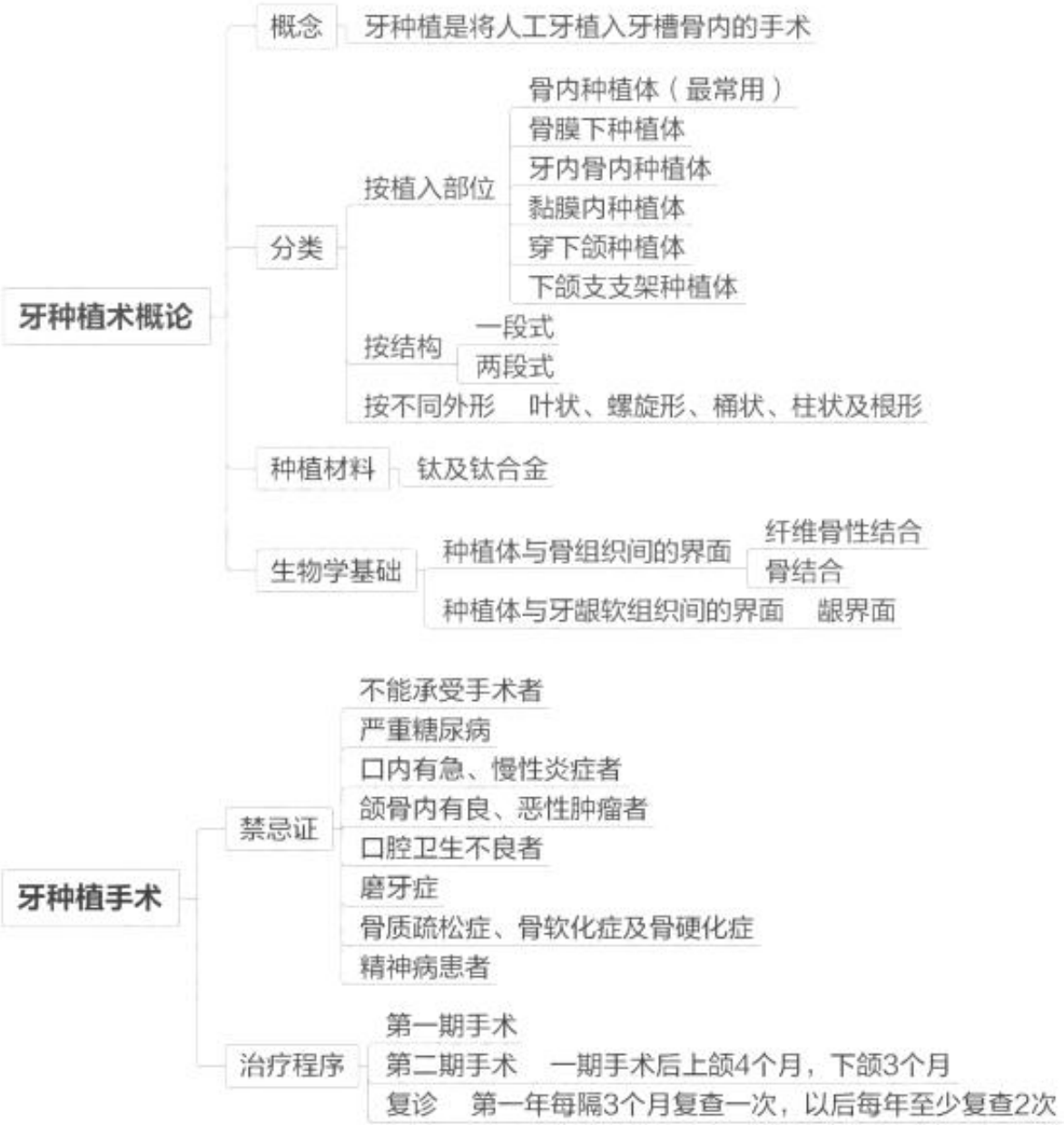

- **牙种植术概论**
  - 概念
    - 牙种植是将人工牙植入牙槽骨内的手术
  - 分类
    - 按植入部位
      - 骨内种植体（最常用）
      - 骨膜下种植体
      - 牙内骨内种植体
      - 黏膜内种植体
      - 穿下颌种植体
      - 下颌支支架种植体
    - 按结构
      - 一段式
      - 两段式
    - 按不同外形
      - 叶状、螺旋形、桶状、柱状及根形
  - 种植材料
    - 钛及钛合金
  - 生物学基础
    - 种植体与骨组织间的界面
      - 纤维骨性结合
      - 骨结合
    - 种植体与牙龈软组织间的界面
      - 龈界面
- **牙种植手术**
  - 禁忌证
    - 不能承受手术者
    - 严重糖尿病
    - 口内有急、慢性炎症者
    - 颌骨内有良、恶性肿瘤者
    - 口腔卫生不良者
    - 磨牙症
    - 骨质疏松症、骨软化症及骨硬化症
    - 精神病患者
  - 治疗程序
    - 第一期手术
    - 第二期手术
      - 一期手术后上颌4个月，下颌3个月
    - 复诊
      - 第一年每隔3个月复查一次，以后每年至少复查2次

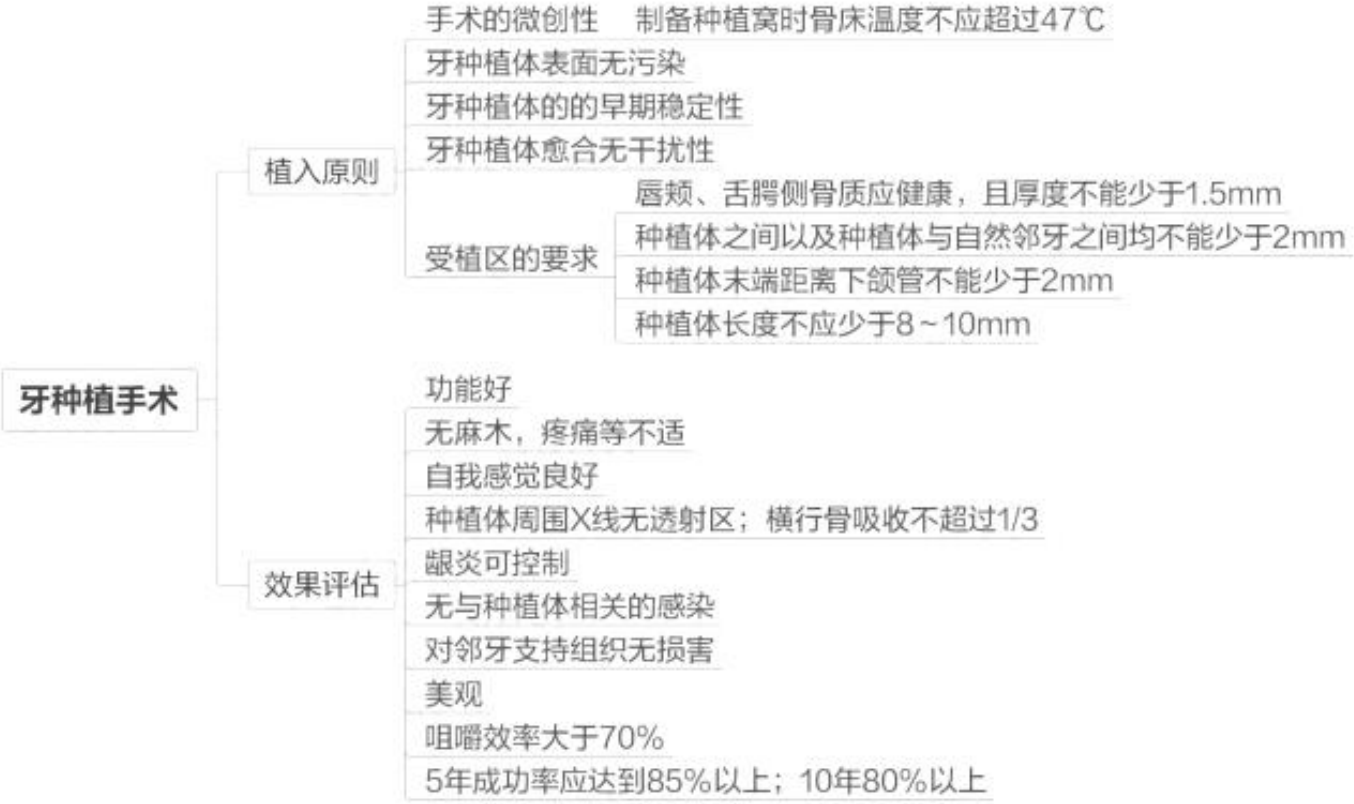

- **牙种植手术**
  - 植入原则
    - 手术的微创性
      - 制备种植窝时骨床温度不应超过47℃
    - 牙种植体表面无污染
    - 牙种植体的的早期稳定性
    - 牙种植体愈合无干扰性
    - 受植区的要求
      - 唇颊、舌腭侧骨质应健康，且厚度不能少于1.5mm
      - 种植体之间以及种植体与自然邻牙之间均不能少于2mm
      - 种植体末端距离下颌管不能少于2mm
      - 种植体长度不应少于8~10mm
  - 效果评估
    - 功能好
    - 无麻木，疼痛等不适
    - 自我感觉良好
    - 种植体周围X线无透射区；横行骨吸收不超过1/3
    - 龈炎可控制
    - 无与种植体相关的感染
    - 对邻牙支持组织无损害
    - 美观
    - 咀嚼效率大于70%
    - 5年成功率应达到85%以上；10年80%以上

第五单元 口腔颌面部感染

- **口腔颌面部感染概论**
  - 特点
    - 危险三角区
      - 鼻根向两侧口角区域
  - 常见致病菌
    - 化脓性
      - 最多见的是需氧菌与厌氧菌的混合感染
      - 金黄色葡萄球菌、溶血性链球菌、大肠杆菌等
    - 特异性
      - 结核、梅毒、放线菌等引起的特定病变
  - 感染途径
    - 牙源性（主要途径）
    - 腺源性
      - 由面颈部淋巴结感染扩散而引起
    - 损伤性、血源性、医源性
  - 临床表现
    - 局部症状
      - 急性期
        - 化脓性
          - 红、肿、热、痛、功能障碍、引流区淋巴结肿痛
        - 腐败坏死性蜂窝织炎
          - 弥漫性水肿，明显凹陷性水肿，可触及捻发音
        - 感染细菌与脓液
          - 金黄色葡萄球菌
            - 黄色黏稠脓液
          - 链球菌
            - 淡黄或淡红稀薄脓液
          - 铜绿假单胞菌
            - 脓液为翠绿色，稍黏稠，有酸臭味
          - 混合细菌感染
            - 灰白或灰褐色脓液，腐败坏死臭味
      - 慢性期
        - 较硬的炎性浸润块，或形成长期排脓的窦（瘘）口
    - 全身症状
      - 畏寒、发热、头痛、乏力、食欲减退、尿量减少、脉速等
      - 实验室检查白细胞总数增高，中性粒细胞比例上升，核左移

口腔颌面部感染概论

- 诊断
  - 炎症初期：感染区的红、肿、热、痛
  - 浅部脓肿：波动感
  - 深部脓肿：可用穿刺法协助诊断
  - X线片
- 治疗原则
  - 局部治疗
    - 保持局部清洁，避免不良刺激
    - 对面部疖、痈应严禁挤压
  - 手术治疗
    - 脓肿切开排脓
      - 目的
        - 使脓液或腐败坏死物迅速排出体外
        - 防止发生窒息
        - 颌周间隙脓肿引流，以免并发边缘性骨髓炎
        - 防止感染向颅内和胸腔扩散或侵入血液循环
      - 指征
        - 搏动性跳痛，呈凹陷性水肿；深部脓肿经穿刺有脓液
        - 急性化脓性炎症出现明显的全身中毒症状者
        - 儿童颌周蜂窝织炎累及多间隙感染
        - 结核性淋巴结炎，抗结核治疗无效，皮肤发红已近自溃
    - 清除病灶
  - 全身治疗

智齿冠周炎

- 概论
  - 以下颌智齿冠周炎最常见
- 临床表现
  - 冠周软组织炎症
    - 冠周龈瓣红肿、压痛；龈瓣常有咬痕或糜烂，挤压龈瓣时常有食物残渣或脓性分泌物溢出
  - 牙齿情况
    - 牙冠部分露出X线片有助于了解牙齿阻生情况
  - 邻牙情况
    - 受炎症激惹可有叩痛
  - 张口受限
    - 主要侵犯颞肌和翼内肌所致
- 扩散途径
  - 向磨牙后区扩散
    - 咬肌前缘与颊肌后缘间的薄弱处发生皮下脓肿，穿破皮肤可形成经久不愈的面颊瘘
  - 沿下颌骨外斜线向前
    - 相当于下颌第一磨牙颊侧黏膜转折处的骨膜下形成脓肿或破溃成瘘
  - 沿下颌支外侧或内侧向后扩散
    - 分别引起咬肌间隙、翼下颌间隙感染
- 治疗
  - 局部冲洗
    - 用生理盐水、1%～3%过氧化氢溶液、1：5000高锰酸钾液、0.1%氯己定溶液
  - 抗菌治疗及全身支持治疗
  - 切开引流术
  - 冠周龈瓣切除术
    - 有足够萌出位置且牙位正常的第三磨牙
  - 下颌第三磨牙拔除术

- **面部间隙**
  - 眶下间隙
    - 感染来源
      - 3 4的根尖化脓性炎症
      - 上颌骨骨髓炎
      - 上唇底部与鼻侧的化脓性炎症
    - 脓肿
      - 浅脓肿，以尖牙窝为中心的肿胀
    - 波动感
      - 有
    - 开口受限
      - 无
    - 扩散
      - 向眶内直接扩散
      - 沿面静脉、内眦静脉、眼静脉向颅内扩散，并发海绵窦血栓性静脉炎
    - 治疗
      - 在口内3 4黏膜转折处做切口，切开黏骨膜，用血管钳钝性分离，引流
  - 颊间隙
    - 感染来源
      - 上、下颌磨牙的根尖周脓肿
      - 颊部皮肤
    - 脓肿
      - 浅脓肿
    - 波动感
      - 有
    - 开口受限
      - 有
    - 扩散
      - 后：咬肌间隙
      - 前上：眶下间隙
    - 治疗
      - 从下颌支后缘绕过下颌角，距下颌下缘2cm处切开

- **间隙感染**
  - 口底咽旁间隙
    - 咽旁间隙
      - 感染来源
        - 下颌智牙冠周炎、扁桃体炎
      - 脓肿
        - 深脓肿
      - 扩散
        - 前：翼下颌间隙
        - 脓毒败血症、纵隔脓肿
      - 治疗
        - 口内翼下颌皱襞稍内侧纵行切开黏膜层
    - 舌下间隙
    - 下颌下间隙
    - 颏下间隙
  - 口底多间隙感染
    - 分类
      - 化脓性口底蜂窝织炎
      - 路德维咽峡炎
    - 临床表现
      - 化脓性
        - 肿胀
      - 腐败坏死性
        - 副性水肿非常广泛
        - 可扪及捻发音
        - 前牙呈开（牙合）状
        - 严重者出现“三凹”征
    - 治疗原则
      - 早期广泛性切开
      - 衣领形或倒“T”切口

- **颌周间隙**
  - 颞下间隙
    - 感染来源
      - 上颌结节、卵圆孔、圆孔阻滞麻醉时
      - 上颌磨牙的根尖周感染
    - 脓肿
      - 深脓肿
    - 扩散
      - 上：颞间隙
      - 下：翼下颌间隙
    - 治疗
      - 口内在上颌结节外侧口前庭黏膜转折处切开
      - 口外切开多用沿下颌角下作弧形切口
  - 颞间隙
    - 感染来源
      - 耳源性感染（化脓性中耳炎）、颞部疖痈
    - 脓肿
      - 颞浅间隙
        - 浅脓肿
      - 颞深间隙
        - 深脓肿
    - 扩散
      - 下：颞下间隙
    - 治疗
      - 浅部脓肿可在颞部发际内作单个皮肤切口即可
      - 深部脓肿可作两个以上与颞肌纤维方向一致的直切口

- **化脓性颌骨骨髓炎**
  - 中央性颌骨骨髓炎
    - 感染来源
      - 龋病继发病、牙周膜炎、根尖周炎为主
    - 感染途径
      - 先破坏骨髓，后破坏骨密质，再形成骨膜下脓肿或蜂窝织炎
      - 可累及松质骨与密质骨
    - 临床表现
      - 以弥漫型较多
      - 累及的牙多数松动
    - 病变部位
      - 多在颌骨体，也可波及下颌支
    - X线表现
      - 有大块死骨形成，与周围骨质分界清楚或伴有病理性骨折
    - 治疗
      - 死骨摘除术
        - 比较局限
          - 3～4周
        - 比较广泛
          - 5～6周
  - 边缘性颌骨骨髓炎
    - 感染来源
      - 下颌智齿冠周炎为主
    - 感染途径
      - 先形成骨膜下脓肿或蜂窝织炎
      - 主要破坏密质骨，很少破坏松质骨
    - 临床表现
      - 多为局限的
      - 病原牙多无明显炎症和松动
    - 病变部位
      - 多发生在下颌角及下颌支
    - X线表现
      - 骨皮质疏松脱钙或增生硬化，有小死骨块，与周围骨质界限不清
    - 治疗
      - 死骨刮除术
        - 2～4周

- **新生儿颌骨骨髓炎**
  - 概述
    - 发生在出生后3个月以内的化脓性中央性骨骨髓炎
    - 主要发生在上颌骨
    - 多为血源性感染
  - 临床表现
    - 结膜外翻或眼球外突，提示已发展成为眶周蜂窝织炎
    - 颗粒状死骨
    - X线片在诊断死骨形成上帮助不大
  - 治疗原则
    - 首先应用大量有效抗菌药物
    - 一旦眶周、牙槽骨或腭部形成脓肿，要及早切开引流
    - 最好用青霉素等抗菌药物溶液冲洗
    - 病情转入慢性期
      - 死骨清除术不急于进行
      - 不能从瘘管排出时，可略扩大创口取出坏死牙胚

- **放射性颌骨骨髓炎**
  - 病因
    - 6~8周内给予60~80Gy
  - 临床表现
    - 发病时间
      - 放疗后，数月乃至十余年始出现症状
    - 局部症状
      - 骨面外露，呈黑褐色
      - 死骨与正常骨常常界限不清
    - 全身症状
      - 慢性消耗性衰竭
  - 治疗原则
    - 必要时给于输血、高压氧等治疗
  - 预防原则
    - 放疗前准备工作
      - 去除口腔内已有的金属义齿
    - 放疗过程中
      - 有溃疡：局部涂抗菌药物软膏并加强口腔护理
      - 局部应用氟化物有预防放射后继发性龋的效果
      - 对非照射区应用屏障物予以隔离保护
    - 放疗后
      - 尽量减少手术损伤
    - 术前、术后均应使用有效的抗菌药物
    - 肿瘤“精确”放疗

第六单元 口腔颌面部创伤

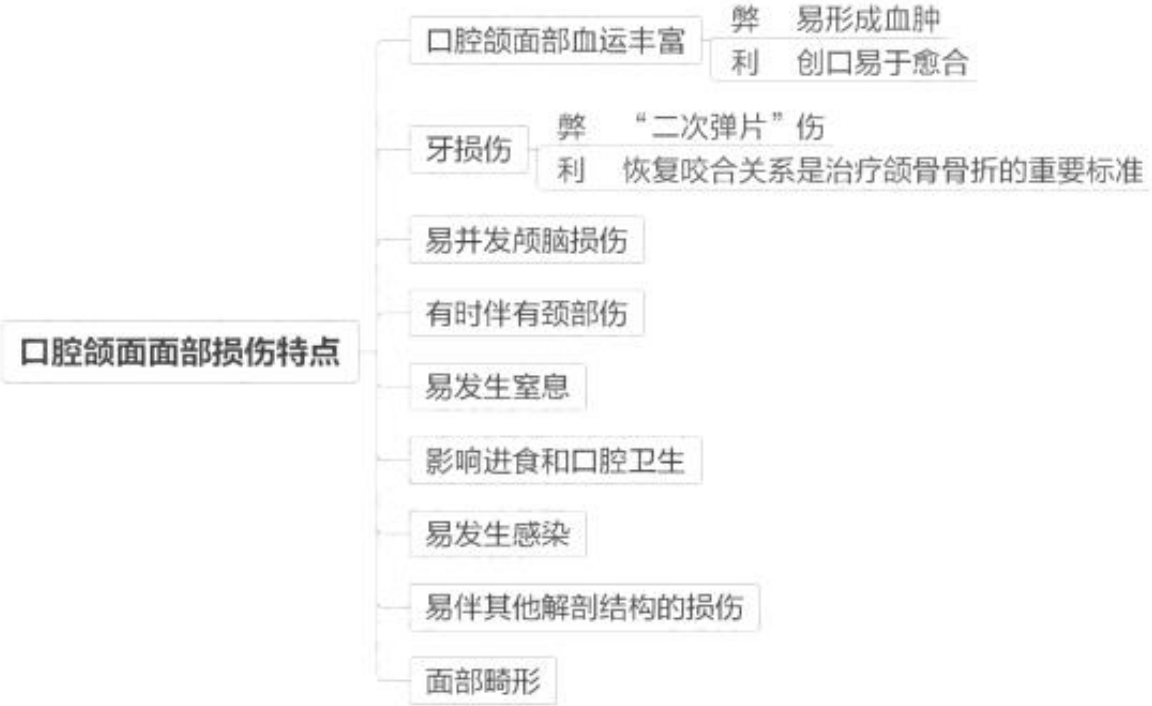

- **口腔颌面面部损伤特点**
  - 口腔颌面部血运丰富
    - 弊　易形成血肿
    - 利　创口易于愈合
  - 牙损伤
    - 弊　“二次弹片”伤
    - 利　恢复咬合关系是治疗颌骨骨折的重要标准
  - 易并发颅脑损伤
  - 有时伴有颈部伤
  - 易发生窒息
  - 影响进食和口腔卫生
  - 易发生感染
  - 易伴其他解剖结构的损伤
  - 面部畸形

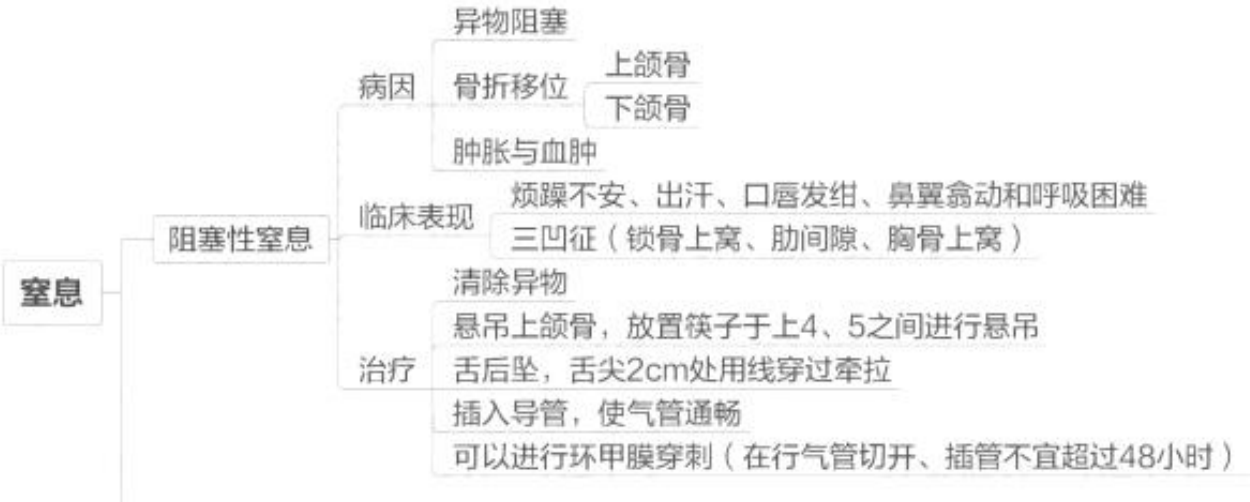

- **窒息**
  - 阻塞性窒息
    - 病因
      - 异物阻塞
      - 骨折移位
        - 上颌骨
        - 下颌骨
      - 肿胀与血肿
    - 临床表现
      - 烦躁不安、出汗、口唇发绀、鼻翼翕动和呼吸困难
      - 三凹征（锁骨上窝、肋间隙、胸骨上窝）
    - 治疗
      - 清除异物
      - 悬吊上颌骨，放置筷子于上4、5之间进行悬吊
      - 舌后坠，舌尖2cm处用线穿过牵拉
      - 插入导管，使气管通畅
      - 可以进行环甲膜穿刺（在行气管切开、插管不宜超过48小时）

- 吸入性窒息
  - 病因 昏迷（主要）、呕吐物、唾液、活动义齿等
  - 治疗 进行气管切开、清除呼吸道异物、注意感染

急救
- 出血
  - 压迫止血法
    - 指压止血
      - 咬肌止端前缘的下颌骨面上压迫面动脉
      - 在耳屏前压迫颞浅动脉等
      - 在口腔、咽及颈部严重出血时，可直接压迫患侧颈总动脉
    - 包扎止血法 可用于毛细血管、小静脉及小动脉的出血或创面渗血
    - 填塞止血法 可用于开放性和洞穿性创口、窦腔出血
  - 结扎止血法 最为确切的止血方法
  - 药物止血法 适用于创面渗血、小静脉和小动脉出血
- 抗休克
  - 临床表现
    - 代偿 血容量丢失在15%以下
    - 失代偿 血容量丢失在20%以上
  - 判断指征 休克早期心率的变化是重要的指征
  - 治疗目的 恢复组织灌流量

急救
- 伴发颅脑损伤的急救
  - 临床表现
    - 脑震荡
      - 短暂的一过性的意识障碍（30min）
      - 伴有逆行性遗忘
    - 颅内血肿 昏迷-清醒-再昏迷
    - 硬脑膜外血肿
    - 脑脊液鼻漏、耳漏 颅前窝底或颅中窝底有骨折
  - 处理原则
    - 脑脊液鼻漏耳漏，不用液体冲洗；不用棉球塞紧
    - 对烦躁不安的患者禁用吗啡
    - 有脑水肿、颅内压增高的患者常用20%甘露醇快速静脉滴注
    - 昏迷的患者严禁作颌间结扎固定
- 包扎和后送
  - 包扎的作用
    - 压迫止血
    - 暂时性固定，减少骨折段活动，防止进一步移位
    - 保护并缩小创口，减少污染或唾液外流
  - 后送
    - 昏迷患者 俯卧位，额部垫高，使口鼻悬空
    - 一般患者 侧卧位或头侧向一侧
    - 疑似颈椎有伤
      - 多人搬运、平直移动、颈部放置小枕头
      - 头部两侧固定、防止头部移动

软组织损伤类型
- 擦伤
  - 特点 皮肤表层破损
  - 处理原则 用无菌凡士林纱布覆盖，或任其干燥结痂
- 挫伤
  - 特点 无开放创口
  - 处理原则
    - 早期 冷敷和加压包扎止血
    - 血肿较大 无菌条件下，用粗针头将淤血抽出，然后加压包扎
    - 形成血肿者 2天后可用热敷、理疗或中药外敷
    - 血肿有感染 切开引流、抗生素
- 刺、割伤
  - 特点
    - 创口小而伤道深，多为非贯通伤
    - 创缘整齐
  - 处理原则 早期清创术

- 撕裂或撕脱伤
  - 特点
    - 出血多，疼痛剧烈，易发生休克
    - 创缘多不整齐
  - 处理原则
    - 有血管可行吻合
      - 立即作血管吻合组织再植术
    - 无血管可供吻合
      - 伤后6小时内，全厚或中厚层皮片做再植术
    - 超过6小时
      - 切取健康皮片游离移植
- 咬伤
  - 特点
    - 骨面裸露，外形和功能毁损严重，污染较重
  - 处理原则
    - 预防狂犬病

口腔颌面部创伤清创术

- 冲洗创口
  - 用大量生理盐水或1%的过氧化氢液冲洗创口
- 清理创口
  - 原则
    - 尽可能保留颌面部受伤组织
  - 一般仅将创缘略加修整即可
- 缝合
  - 伤后24～48小时之内，可在清创后行严密缝合
  - 原则
    - 关闭与口、鼻腔和上颌窦等腔窦相通的创口
    - 裸露的骨面应争取用软组织覆盖
    - 创口较深者要分层缝合，消灭死腔
    - 唇、鼻及眼睑部位，小针细线，细致地缝合

各部位软组织损伤的处理特点

- 舌损伤
  - 尽量保持舌的长度
  - 分别缝合各部的创口
  - 用较粗的丝线，进针距创缘要稍远，深度要深，尽可能多带一些组织
- 颊部贯通伤
  - 无组织缺损或缺损较少
    - 分层缝合
  - 黏膜无缺损或缺损较少而皮肤缺损较多
    - 严密缝合口腔黏膜
  - 较大的面颊部全层洞穿型缺损
    - 将创缘的口腔黏膜与皮肤相对缝合
- 腭损伤
  - 硬腭软组织撕裂作黏骨膜缝合即可
  - 软腭贯通伤应分别缝合鼻腔侧黏膜、肌肉和口腔黏膜
  - 如有组织缺损，可作邻位黏骨膜瓣转移修复或两侧松弛切口
- 唇、舌、耳、鼻及眼睑断裂伤
  - 如离体组织尚完整，伤后不超过6小时，设法缝回原处

- 原因
  - 外力直接作用于牙槽突，多见于上颌前部

- **牙槽突骨折**
  - 临床表现
    - 牙龈肿胀、撕裂
    - 摇动一牙，邻近牙和牙槽骨随之摇动
    - 骨折片移位、咬合错乱
    - 常伴有牙脱位或牙折
  - 固定方法
    - 牙弓夹板
    - 金属丝结扎
    - 正畸托槽方丝弓
  - 注意事项
    - 应跨过骨折线至少三个牙位才能固定可靠

- **下颌骨骨折**
  - 骨折段移位
    - 正中联合
      - 单发
        - 无明显移位
      - 双发
        - 向下后方退缩
      - 粉碎性
        - 向中线移位
    - 颏孔区
      - 单侧
        - 前骨折段
          - 向下后外
        - 后骨折段
          - 向上前内侧
      - 双侧
        - 前骨折段
          - 向下后方
        - 两侧后骨折段
          - 向上前方移位
    - 下颌角
      - 正好位于下颌角区
        - 无移位
      - 咬肌前部
        - 前骨折段
          - 向下内方
        - 两侧后骨折段
          - 向上前方移位
    - 髁突颈部
      - 单侧
        - 患侧咬合早接触、前牙及对侧牙可出现开（牙合）
      - 双侧
        - 后牙早接触，前牙开（牙合）更为明显
  - 咬合错乱
  - 骨折段异常动度
  - 下唇麻木
  - 开口受限、牙龈撕裂

- 骨折线
  - Le Fort I型骨折
    - 又称上颌骨低位骨折或水平骨折
    - 骨折线从梨状孔水平、牙槽突上方向两侧水平延伸至上颌翼突缝
  - Le Fort Ⅱ型骨折
    - 又称上颌骨中位骨折或锥形骨折
    - 骨折线自鼻额缝向两侧横过鼻梁、眶内侧壁、眶底、颧上颌缝，再沿上颌骨侧壁至翼突
    - 又称上颌骨高位骨折或颅面分离骨折

上颌骨骨折

- Le Fort Ⅲ型骨折　骨折线自鼻额缝向两侧横过鼻梁、眶部，经颧额缝向后达翼突
- 骨折段移位
- 咬合关系错乱
- 眶及眶周变化　形成特有的“眼镜”征
- 颅脑损伤　上颌骨骨折时常伴发颅脑损伤或颅底骨折，出现脑脊液漏

颌骨骨折

- 诊断
  - 髁突骨折　关节体层及许勒位
  - 面中部（如上颌骨）骨折　华特位
- 治疗
  - 复位
    - 手法复位
      - 适应症　新鲜的并且移位不大的线形骨折
      - 方法和注意事项　复位后应作颌间固定
    - 颌间牵引
      - 适应症　主要用于下颌骨骨折的牵引固定
      - 方法和注意事项　在上、下颌牙列安置有挂钩的牙弓夹板，橡皮圈作牵引
    - 颅颌牵引
      - 适应症　主要用于上颌骨骨折
      - 方法和注意事项　外牵引支架
    - 手术切开复位
  - 固定
    - 单颌固定　常用于牙槽突骨折和移位不大的颏部线形骨折
    - 颌间固定
      - 下颌骨一般固定4～6周
      - 上颌骨则3～4周
    - 坚固内固定　目前在多数情况下已成为颌骨骨折的首选方法
  - 髁突骨折的治疗　可采用保守治疗
  - 儿童颌骨骨折的治疗　多采用保守治疗

颧骨及颧弓骨折

- 临床表现
  - 颧面部塌陷畸形　主要取决于外力作用的方向
  - 张口受限　骨折块发生内陷移位，压迫颞肌和咬肌
  - 复视
  - 瘀斑
  - 神经症状
    - 眶下神经损伤　该神经支配区有麻木感
    - 损伤面神经颧支　眼睑闭合不全
- 诊断
  - X线片　鼻颏位（华特位）和颧弓切线位
  - 特征性表现　呈“M”或“V”形

- 治疗
  - 凡有塌陷畸形、开口受限、复视者均为手术适应证

- **骨折愈合**
  - 血肿形成
    - 4~8小时
  - 血肿机化
    - 24~72小时
  - 骨痂形成
    - 1~2周
  - 骨痂改建
    - 骨折2周后
    - 下颌骨骨折的临床愈合所需时间通常为6~8周

第七单元 口腔颌面部肿瘤及瘤样病变概论

- **肿瘤治疗**
  - 手术治疗
    - 适用于良性肿瘤或用放射线及化疗不能治愈的恶性肿瘤。
  - 化学治疗
    - 不适于放射治疗的肿瘤：绝大部分良性肿瘤。
    - 对放射线敏感的肿瘤：恶性淋巴瘤、浆细胞肉瘤、未分化癌、淋巴上皮癌、尤文（Ewing）肉瘤等
    - 对放射线中度敏感的肿瘤：主要是鳞状细胞癌及基底细胞癌。
    - 对放射线不敏感的肿瘤有：骨肉瘤、纤维肉瘤、肌肉瘤（胚胎性横肌肉瘤除外）、腺癌、脂肪肉瘤、恶性黑色素瘤等
  - 放射治疗
    - 细胞毒素类（烷化剂）：氮芥、环磷酰胺
    - 抗代谢类：甲氨蝶呤、氟尿嘧啶（5-FU）
    - 抗生素类：博来霉素、平阳霉素
    - 激素类：肾上腺皮质激素类、丙酸睾丸素
    - 植物类：长春新碱、羟基喜树碱
    - 其他：有甲基苄肼（丙卡巴肼）、羟基脲、顺铂等

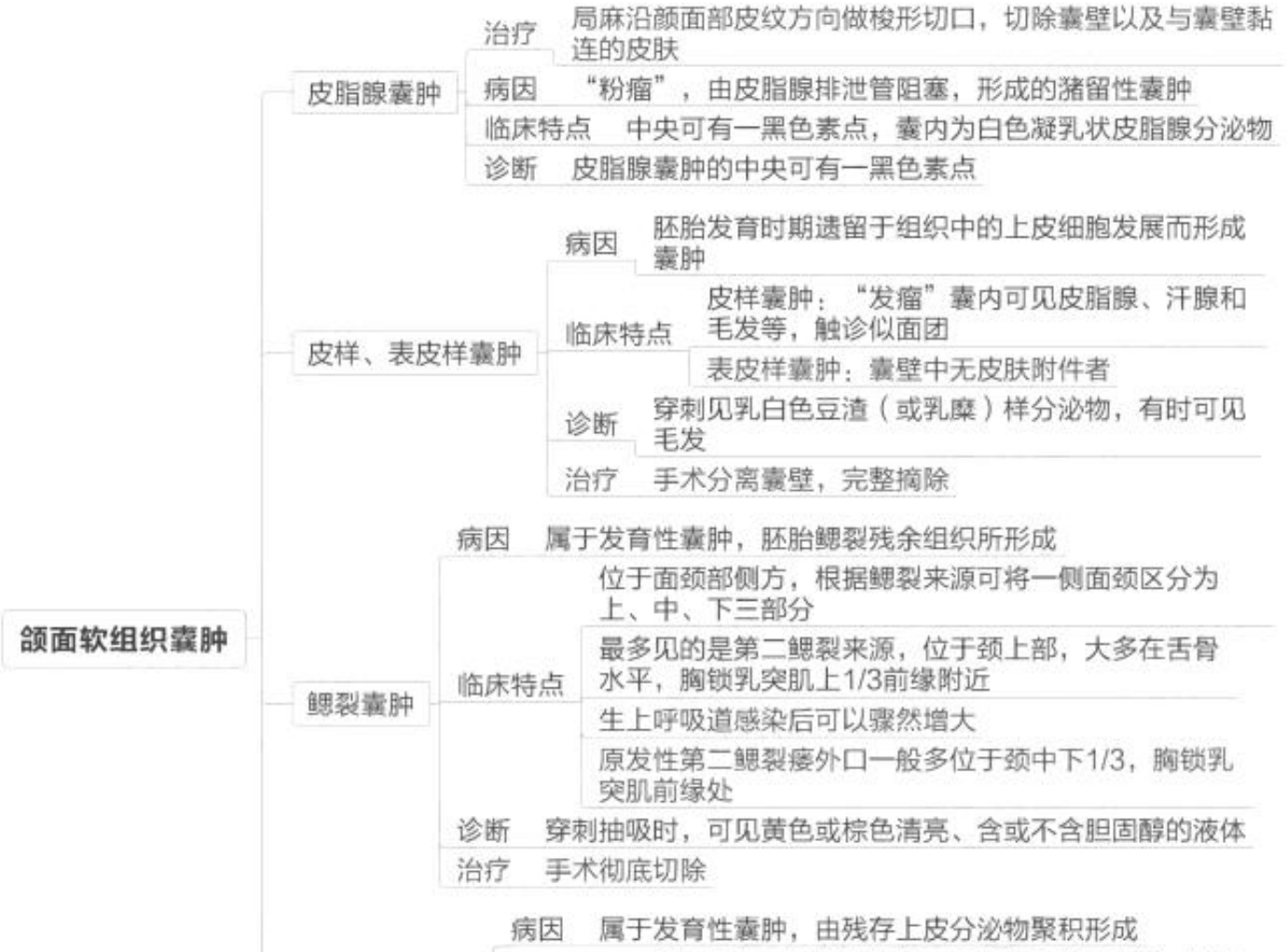

- **颌面软组织囊肿**
  - 皮脂腺囊肿
    - 治疗　局麻沿颜面部皮纹方向做梭形切口，切除囊壁以及与囊壁黏连的皮肤
    - 病因　“粉瘤”，由皮脂腺排泄管阻塞，形成的潴留性囊肿
    - 临床特点　中央可有一黑色素点，囊内为白色凝乳状皮脂腺分泌物
    - 诊断　皮脂腺囊肿的中央可有一黑色素点
  - 皮样、表皮样囊肿
    - 病因　胚胎发育时期遗留于组织中的上皮细胞发展而形成囊肿
    - 临床特点
      - 皮样囊肿：“发瘤”囊内可见皮脂腺、汗腺和毛发等，触诊似面团
      - 表皮样囊肿：囊壁中无皮肤附件者
    - 诊断　穿刺见乳白色豆渣（或乳糜）样分泌物，有时可见毛发
    - 治疗　手术分离囊壁，完整摘除
  - 鳃裂囊肿
    - 病因　属于发育性囊肿，胚胎鳃裂残余组织所形成
    - 临床特点
      - 位于面颈部侧方，根据鳃裂来源可将一侧面颈区分为上、中、下三部分
      - 最多见的是第二鳃裂来源，位于颈上部，大多在舌骨水平，胸锁乳突肌上1/3前缘附近
      - 生上呼吸道感染后可以骤然增大
      - 原发性第二鳃裂瘘外口一般多位于颈中下1/3，胸锁乳突肌前缘处
    - 诊断　穿刺抽吸时，可见黄色或棕色清亮、含或不含胆固醇的液体
    - 治疗　手术彻底切除
  - 病因　属于发育性囊肿，由残存上皮分泌物聚积形成

- 甲状舌管囊肿
  - 临床特点
    - 多见于1～10岁的儿童，可发生于颈正中线，以舌骨上下部为最常见
    - 可随吞咽及伸舌等动作而移动
    - 甲状舌管瘘长期不治，可以发生癌变
  - 诊断
    - 随吞咽移动，穿刺可抽出透明、微混浊的黄色稀薄或黏稠性液
  - 鉴别诊断
    - 舌异位甲状腺：呈典型的“含橄榄”语音
  - 治疗
    - 应彻底手术切除囊肿或瘘管，一般应将舌骨中份一并切除

- **颌骨囊肿**
  - 牙源性颌骨囊肿
    - 分类特点
      - 根尖周囊肿
        - 病因：根尖炎症刺激因素转变
        - 好发部位：前牙
        - 囊内容物：有含铁血红素和胆固醇结晶
      - 始基囊肿
        - 病因：星形网状层变性，液体渗出，蓄积成囊肿
        - 好发部位：下颌第三磨牙区及下颌支部
        - 特点：发生于釉质和牙本质形成之前
      - 含牙囊肿
        - 病因：在缩余釉上皮与牙冠面之间出现液体渗出
        - 好发部位：下颌第三磨牙，上颌尖牙区
        - 特点：X线可见囊肿包绕牙冠的釉牙骨质界
    - 诊断
      - 囊肿在X线片上显示为一清晰圆形或卵圆形的透明阴影，边缘整齐，周围常呈现一明显白色骨质反应线
    - 治疗
      - 手术摘除。尽量保留患牙。消灭无效腔
  - 非牙源性颌骨囊肿
    - 球上颌囊肿
      - 来源：位于球状突和上颌突之间的肿物
      - 位置：侧切牙和尖牙之间
      - X线表现：囊肿阴影在牙根之间，倒梨形
    - 鼻腭囊肿
      - 来源：来自切牙管残余上皮
      - 位置：切牙管内或附近
      - X线表现：切牙管扩大的囊肿阴影，鸡心形
    - 正中囊肿
      - 来源：两个继发腭联合时的肿物
      - 位置：切牙孔后，腭中缝任何部位
      - X线表现：圆形囊肿阴影，也可发生于下颌正中线
    - 鼻唇囊肿
      - 来源：鼻泪管上皮残余，囊肿在骨质表面
      - 位置：上鼻底和鼻前庭内

X线表现：骨质无破坏现象

- **血管瘤**
  - 来源
    - 来源于血管或淋巴管的肿瘤或畸形
  - 临床表现
    - 婴儿出生时（约1/3）或出生不久（1个月之内）
    - 血管瘤的生物学行为特征是可以自发性消退
  - 分期
    - 增生期：高低不平似杨（草）梅状
    - 消退期：1年以后即进入静止消退期，皮肤可呈花斑状
    - 消退完成期：一般在10~12岁皮肤萎缩下垂等体征
  - 诊断
    - 位置较深的血管瘤应行体位移动试验和靠穿刺来确定
  - 治疗
    - 治疗方法有手术切除、药物治疗、低温治疗、激光治疗、硬化剂注射
    - 血管瘤应采取循序渐进的治疗方法
    - 处于稳定期或消退期的血管瘤可以首选口服普萘洛尔治疗（一线治疗）

- **脉管畸形**
  - 静脉畸形
    - 特点：（海绵状血管瘤）窦腔内血液凝固而成血栓，并可钙化为静脉石，体位移动试验阳性
    - 治疗：硬化剂注射（为主）、激光、手术治疗
  - 微静脉畸形
    - 特点：（葡萄酒色斑）沿三叉神经分布区分布，指压试验阳性
    - 治疗：脉冲染料激光治疗，铜蒸气或氪激光光动力治疗
  - 动静脉畸形
    - 特点：（蔓状血管瘤或葡萄状血管瘤）呈念珠状，皮肤表面温度较高，有震颤感及吹风样杂音
    - 治疗：无水乙醇介入栓塞治疗，必要时配合手术治疗
  - 淋巴管畸形
    - 微囊型：包括毛细管型及海绵型淋巴管瘤
    - 大囊型（囊肿型或囊性水瘤）：内有透明、淡黄色水样液体，透光试验为阳性
    - 治疗：用硬化剂注射治疗，必要时配合手术治疗

- **颌面部良性肿瘤**
  - 牙源性角化囊性瘤
    - 病因　来源于原始的牙胚或牙板残余
    - 临床特点
      - 多发生于青壮年，好发于下颌第三磨牙区及下颌支部
      - 扣诊时有乒乓球样感，并有羊皮纸样脆裂声；骨板吸收，则可有波动感
      - 大多向颊侧膨胀，但有1/3病例向舌侧膨胀，可引起病理性骨折
      - 肿瘤破裂，可见似皮脂样物质
    - 痣样基底细胞癌综合征
      - 伴发皮肤基底细胞痣、分叉肋、眼距增宽、颅骨异常、小脑镰钙化
    - 诊断
      - 穿刺：见黄、白色角蛋白样（皮脂样）物质混杂其中
      - X线：清晰圆形或卵圆形的透明阴影，边缘整齐，周围常呈现一明显的白色骨质反应线
    - 治疗　手术刮除，要彻底；以消灭子囊，防止复发
  - 成釉细胞瘤
    - 病因　牙釉器或牙板上皮发生而来，或由牙周膜内上皮残余
    - 临床特点
      - 多发生于青壮年。以下颌体及下颌角部为常见属“临界瘤”
      - 肿瘤压迫下牙槽神经时，患侧下唇及颊部可能感觉麻木不适
    - 诊断
      - 穿刺：可抽出褐色液体
      - X线：早期呈蜂房状，囊壁边缘常不整齐，呈半月形切迹，牙根尖有不规则吸收
    - 治疗　手术切除，将肿瘤周围的骨质至少在0.5cm处切除
  - 牙龈瘤
    - 病因　来源于牙周膜及颌骨牙槽突的结缔组织，非真性肿瘤
    - 临床分期
      - 血管性（肉芽肿性）牙龈瘤：呈红色或粉红色，易出血，妊娠性龈瘤多属此类
      - 纤维性牙龈瘤：肿块颜色较淡，表面光滑，不易出血
      - 巨细胞性牙龈瘤（外周性巨细胞肉芽肿）：病变内见少许骨小梁或骨样组织
    - 临床特点
      - 好发部位：多发生于牙龈乳头部，最常见的部位是前磨牙区
      - X线片：可见骨质吸收牙周膜增宽的阴影
    - 治疗　局麻下手术切除，切除必须彻底，应将病变所波及的牙同时拔除

口腔癌

- 舌癌
  - 常见部位：最常见的口腔癌，舌癌多发生于舌缘
  - 特点：舌癌常发生早期颈淋巴结转移，一般多转移至肺部
  - 治疗：以综合治疗为主，放疗+手术
- 牙龈癌
  - 常见部位：下牙龈癌较上牙龈癌为多见
  - 特点：下牙龈癌比上牙龈癌淋巴结转移早，同时也较多见
  - 治疗：以手术治疗为主。放射治疗一般仅适用于未分化的牙龈癌
- 颊癌
  - 常见部位：颊癌常发生于磨牙区附近，呈溃疡型或外生型，向深层浸润
  - 特点：颊黏膜鳞癌常转移至下颌下及颈深上淋巴结
  - 治疗：小范围的颊黏膜鳞癌可采用放射治疗，对放射治疗不敏感以及较大的肿瘤，应行外科手术
- 口底癌
  - 常见部位：底癌早期常发生于舌系带的一侧或中线两侧
  - 特点：口底癌常早期发生淋巴结转移，转移率仅次于舌癌
  - 治疗：早期浅表的口底鳞癌可用放射治疗，较晚期的病例，应施行口底部、下颌骨、颈淋巴联合根治术
- 唇癌
  - 常见部位：常发生于下唇中外1/3间的唇红缘部黏膜
  - 特点：上唇转移较下唇早，并较多见。唇癌的转移一般较其他口腔癌为少见
  - 治疗：早期唇癌无论采用手术、放射治疗、激光治疗或低温治疗，均有良好的疗效
- 中央型颌骨癌
  - 常见部位：好发于下颌骨，特别是下颌磨牙区
  - 特点：下唇麻木是首要症状，X线片表现呈不规则虫蚀状破坏
  - 治疗：手术治疗配合颈淋巴清扫术，术后可化疗
- 上颌窦癌
  - 常见部位：瘤位于上颌窦内，早期无症状，不易发现
  - 特点：上颌窦癌常转移至下颌下及颈上部淋巴结
  - 治疗：以外科治疗为主

第八单元 唾液腺疾病

- **唾液腺炎症**
  - 急性化脓性腮腺炎
    - 病因 常见于腹部大手术以后，称为手术后腮腺炎
    - 临床表现
      - 常为单侧受累
      - 肿胀以耳垂为中心，呈硬性浸润，触痛明显
      - 腮腺导管口红肿，可见脓液自导管口溢出
    - 诊断 根据病史和临床表现诊断。不宜做腮腺造影
    - 鉴别诊断
      - 腮腺区淋巴结炎 没有唾液腺分泌异常
      - 流行性腮腺炎 发热史，淀粉酶明显增高
      - 咬肌间隙感染 没有唾液腺分泌异常
    - 治疗 全身抗炎治疗，局部切开引流
  - 慢性复发性腮腺炎
    - 病因
      - 儿童复发性腮腺炎
        - 腮腺发育不全
        - 免疫功能低下
        - 细菌逆行感染（为主）
      - 成人复发性腮腺炎 童复发性腮腺炎迁延未愈而来
    - 临床表现
      - 5岁左右常见。男性稍多于女性
      - 腮腺反复肿胀，仅有轻度水肿，皮肤可潮红
      - 导管口有脓液或胶冻状液体溢出
    - 诊断 造影见末梢导管呈点状、球状扩张，排空迟缓
    - 鉴别诊断
      - 流行性腮腺炎 传染病史，唾液分泌正常
      - 舍格伦综合征 主导管边缘毛糙，呈葱皮样
    - 治疗 具有自愈性，以增强抵抗力、防止继发感染、减少复发
  - 慢性阻塞性腮腺炎
    - 病因 导管结石或异物引起
    - 临床表现
      - 男性多于女性，大多发生于中年。多为单侧
      - 肿胀与进食有关；发作次数变异较大
      - 导管口流出“雪花样”或蛋清样唾液
    - 诊断
      - 诊断主要根据临床表现及腮腺造影
      - 腮腺造影示主导管、叶间、小叶间导管部分狭窄、部分扩张，呈腊肠样改变
    - 鉴别诊断
      - 慢性复发性腮腺炎 末梢导管呈点状、球状扩张
      - 慢性阻塞性腮腺炎 主导管呈腊肠样改变
      - 舍格伦综合征 主导管呈葱皮样或花边样改变
    - 治疗 保守治疗（病因）或手术治疗（导管结扎术）

- **涎石病**
  - 病因
    - 腺体或导管内发生钙化性团块而引起
  - 临床表现
    - 85%左右发生于下颌下腺，其次是腮腺
    - 进食时，腺体肿痛，停止进食后，腺体复原，疼痛消失
    - 双手触诊常可触及导管硬块，并有压痛
  - 诊断
    - 根据进食时下颌下腺肿胀及伴发疼痛的特点
    - X线检查确诊，下颌横断片及下颌下腺侧位片
  - 鉴别诊断
    - 舌下、下颌下腺肿瘤　无进食肿大，X线未见结石
    - 慢性硬化性下颌下腺炎　无进行性增大的表现
    - 下颌下淋巴结炎　下颌下腺分泌正常
  - 治疗
    - 涎石很小，保守治疗，促唾液分泌
    - 结石位于下颌第二磨牙以前部位的涎石，切开取石术
    - 结石位于下颌下腺内或下颌下腺导管后部，腺体切除术
    - 其他碎石、纤维内窥镜或气囊取石

- **涎瘘**
  - 病因
    - 腮腺是最常见的部位，损伤是主要的原因
  - 临床表现
    - 腺体瘘
      - 从瘘口经常有少量的清亮唾液流出，很少是混浊的
      - 进食时，唾液的流出量显著增加
      - 瘘口周围皮肤潮红、糜烂
    - 导管瘘
      - 完全瘘：唾液经瘘口全部流向面部
      - 不完全瘘：部分唾液流入口腔内
  - 诊断
    - 根据病史和临床表现，流出的液体含有淀粉酶
    - 造影检查：造影剂外溢
  - 治疗
    - 腺体瘘唾液分泌量少，保守治疗，加压包扎
    - 新鲜的腮腺导管断裂伤，行导管吻合
    - 不能导管吻合者，做腮腺切除术

- **舍格伦综合征**
  - 病因
    - 遗传易感性；病毒作用；B细胞异常
  - 临床表现
    - 多见于中年以上女性
    - 症状：眼干、口干、唾液腺及泪腺肿大
    - 其他外分泌腺受累以及伴类风湿关节炎等
  - 诊断
    - 施墨（Schirmer）试验：低于5mm，表明泪液分泌减少
    - 四碘四氯荧光素染色，又称玫瑰红染色：角膜部位发现鲜红的染色，是角膜上皮干燥状态的典型表现
    - 唾液流量测定：全唾液量＜3ml，分泌减少
    - 唾液腺造影：末梢唾液腺导管扩张，排空功能减退
    - 唇腺活检：腺实质萎缩、导管扩张、导管细胞化生
  - 治疗
    - 主要为对症治疗

涎腺囊肿

- 舌下腺囊肿
  - 病因 由于导管创伤或腺泡受损，引起唾液外渗形成；或由于导管阻塞，唾液滞留，导管扩张所导致
  - 临床特点
    - 单纯型 囊肿位于下颌舌骨肌以上的舌下区，呈浅紫蓝色
    - 口外型 又称潜突型。囊肿主要表现为下颌下区肿物，穿刺可抽出蛋清样黏稠液体
    - 哑铃型 混合型，在口内舌下区及口外下颌下区均可见囊性肿
  - 诊断 根据病史和临床表现，一般不难诊断
  - 治疗 根治方法是切除舌下腺，残留部分囊壁不致造成复发
- 黏液囊肿
  - 分类
    - 外渗性黏液囊肿
      - 病因 创伤
      - 病理 无上皮衬里
    - 潴留性黏液囊肿
      - 病因 导管系统的部分阻塞
      - 病理 有上皮衬里、潴留的黏液团块及结缔组织被膜
  - 临床表现
    - 好发于下唇及舌尖腹侧，位于黏膜下
    - 表面仅覆盖一薄层黏膜，故呈半透明、浅蓝色小泡，状似水疱
    - 囊肿很容易被咬伤而破裂，流出蛋清样透明黏稠液体，囊肿消失
  - 治疗
    - 囊腔内注入2%碘酊0.2～0.5ml或20%氯化钠，将碘酊抽出
    - 最常用的仍为手术切除

涎腺良性肿瘤

- 多形性腺瘤
  - 病因 上皮来源，反映其上皮样和结缔组织样生长的多样化特点
  - 临床特点
    - 又名混合瘤，最常见于腮腺，小唾液腺中，腭部最常见
    - 任何年龄均可发生，但以30～50岁为多见，女性多于男性
    - 生长缓慢，常无自觉症状，肿瘤长大后可表现畸形
    - 突然生长加速，并伴有疼痛、面神经麻痹等症状时，应考虑恶变
  - 诊断 可根据病史、临床表现、影像学检查作出初步诊断
  - 治疗 治疗为手术切除，应做肿瘤包膜外正常组织处切除
- 沃辛瘤
  - 病因 淋巴结在胚胎发育过程中有唾液腺组织卷入发展而来
  - 临床特点
    - 又名腺淋巴瘤或乳头状淋巴囊腺瘤
    - 见于男性，好发于40～70岁的中老年
    - 患者常有吸烟史，其发病可能与吸烟有关，可有消长史
    - 肿瘤多位于腮腺后下极
    - 扪诊呈圆形或卵圆形，表面光滑，质地较软，可有弹性
    - 肿瘤呈多发性，紫褐色，囊腔内含干酪样或黏稠液体
    - 99mTc核素影像呈“热”结节，具有特征性
  - 诊断 诊断依赖于病史、临床表现和辅助检查，确诊需要病理学检查
  - 治疗 手术切除。连同肿瘤以及周围0.5cm以上正常腮腺切除的腮腺部分切除术

唾液腺恶性肿瘤

- 腺样囊性癌
  - 临床特点
    - “圆柱瘤”，可分为腺样/管状型及实性型，前者分化较好
    - 任何年龄均可发生，但以30～50岁为多见，女性多于男性
    - 唾液腺恶性肿瘤较常见者，70%发生于颌下腺和小唾液腺
    - 肿瘤易沿或围绕神经扩散，浸润性极强
    - 血行性转移，为恶性肿瘤中移率较高的肿瘤之一，肺为最多见
    - 肿瘤细胞沿骨髓腔浸润
  - 诊断
    - 临床表现、影像学检查综合考虑，确诊依赖于病理学检查
  - 治疗
    - 采取以手术为主的综合治疗，强调首次规范性手术
- 黏液表皮样癌
  - 临床特点
    - 唾液腺恶性肿瘤中最常见，女性多于男性
    - 腮腺者居多，其次是腭部和下颌下腺，小唾液腺中是磨牙后腺
    - 唾液腺恶性肿瘤较常见者，70%发生于颌下腺和小唾液腺
    - 肿瘤易沿或围绕神经扩散，浸润性极强
    - 高分化黏液表皮样癌，低度恶性肿瘤，常多见
    - 低分化黏液表皮样癌，高度恶性肿瘤，常少见
  - 诊断
    - 临床表现、影像学检查综合考虑，确诊依赖于病理学检查
  - 治疗
    - 以手术为主
    - 高分化者应尽量保留面神经
    - 低分化者手术时做颈淋巴结清扫术及术后放疗

第九单元 颞下颌关节疾病

咀嚼肌紊乱疾病类

- 翼外肌功能亢进
  - 临床特点
    - 开口过大、偏健侧
    - 无疼痛
    - 开口末闭口初单声清脆弹响
  - 治疗要点
    - 0.5%或1%利多卡因5ml作翼外肌封闭（也可4%普鲁卡因）
- 翼外肌痉挛
  - 临床特点
    - 中度受限、被动开口度大于自然开口度、偏患侧
    - 疼痛
    - 无弹响和杂音
  - 治疗要点
    - 解除肌痉挛
- 咀嚼肌群痉挛
  - 临床特点
    - 严重张口受限、不偏斜
    - 疼痛
    - 无弹响和杂音
  - 治疗要点
    - 采用热辅、理疗，服用抗感染药物
- 肌筋膜痛
  - 临床特点
    - 轻度受限、不偏斜
    - 持久性钝痛、有压痛点、敏感时称为扳机点
    - 无弹响和杂音
  - 治疗要点
    - 口服非甾体类抗炎镇痛药物及理疗

- **关节结构紊乱疾病类**
  - 可复性盘前移位
    - 临床特点
      - 开口型在弹响发生前偏向患侧，弹响发生后回到中线
      - 无或者轻度疼痛
      - 开口初闭口末出现弹响
    - 治疗要点
      - 对无功能障碍的关节弹响，可嘱以关节保护措施、局部湿热敷
  - 不可复性盘前移位
    - 临床特点
      - 开口受限、偏患侧
      - 疼痛
      - 弹响史
    - 治疗要点
      - 手法复位，（牙合）垫治疗，关节腔内注射
      - 关节镜外科复位治疗或开放性关节盘复位术
  - 关节囊扩张和关节盘附着松弛
    - 临床特点
      - 开口度过大
      - 无疼痛
      - 有弹响
    - 治疗要点
      - 硬化剂注射

- **骨关节病或骨关节炎**
  - 关节盘破裂、穿孔
    - 开口型歪曲
    - 疼痛
    - 多声破碎音
  - 髁突骨质退行性变
    - 偏患侧
    - 疼痛
    - 连续摩擦音

- **颞下颌关节脱位**
  - 急性前脱位
    - 临床表现
      - 双侧脱位
        - 下颌运动异常，检查时可见前牙开（牙合）、反（牙合）
        - 下颌前伸，两颊变平
        - 触诊耳屏前方有凹陷，在颧弓下可触到脱位的髁突
      - 单侧脱位
        - 颏部中线及下前牙中线偏向健侧
        - 健侧后牙反（牙合）
    - 治疗
      - 复位
        - 复位方向为下、后、上
      - 限制下颌运动
        - 在复位后固定下颌2~3周，限制开颌运动
        - 开口度不宜超过1cm
        - 固定方法可采用颅颌绷带
  - 复发性脱位
    - 临床表现
      - 与急性前脱位相同
      - X线片可见髁突脱位于关节结节前上方
    - 治疗
      - 可注射硬化剂；如硬化剂治疗无效，可采用手术治疗
  - 陈旧性脱位
    - 临床表现
      - 与前脱位相同
    - 治疗
      - 先行手法复位
      - 如失败再行手术复位，复位后下颌应制动20天左右

- **颞下颌关节强直**
  - 关节内强直
    - 病因　化脓性炎症（化脓性中耳炎）、外伤
    - 年龄　15岁之前
    - 病理　纤维性强直、骨性强直
    - 临床表现
      - 单侧　颏部偏向患侧、患侧面部丰满
      - 双侧　小颌畸形
    - X线表现
      - 纤维强直　关节间隙存在
      - 骨性强直　骨球状或者T形
    - 治疗
      - 纤维强直　髁突切除术
      - 骨性强直　颞下颌关节成形术
  - 关节外强直
    - 病因　走马疳、放射史、外科史
    - 年龄　任何年龄
    - 病理　挛缩性瘢痕
    - 临床表现　瘢痕挛缩或畸形
    - X线表现　关节结构正常
    - 治疗　切断和切除颌间挛缩的瘢痕、凿开颌间粘连的骨质，以恢复开口度

第十单元　颌面部神经疾患

- **三叉神经痛**
  - 分类　原发性（真性或特发性）、继发性（症状性）
  - 临床表现
    - 好发人群　以中老年人多见，多数为单侧性
    - 疼痛部位　三叉神经某分支区域内
    - 疼痛性质　电击、针刺、刀割或撕裂样剧痛
    - 疼痛诱因　扳机点
    - 疼痛时间　发作多在白天，随着疾病的发展发作愈来愈频繁，间歇期亦缩短
    - 特殊性表现　皮肤粗糙、增厚、色素沉着、脱发、脱眉
    - 痛性抽搐
    - 三叉神经痛很少有自愈者

- **三叉神经痛**
  - 诊断
    - 定分支检查　拂、触、压、揉
    - 诊断　诊断性封闭
      - 第Ⅰ支痛时，应封闭眶上孔及其周围
      - 第Ⅱ支痛时，可注入眶下孔、切牙孔、腭大孔、上颌结节部或圆孔
      - 第Ⅲ支痛时则应作颏孔、下牙槽神经孔或卵圆孔的阻滞麻醉
  - 鉴别诊断　舌咽神经痛、牙髓炎、龈乳头炎
  - 治疗原则
    - 首先采用药物治疗
    - 药物治疗：卡马西平是治疗三叉神经痛的首选药物
    - 针灸、理疗、注射疗法
    - 射频温控热凝法：温度为60-80℃，以痛觉消失，同时能保持触觉和角膜反射为准
    - 三叉神经根微血管减压术MVD

- **贝尔麻痹**
  - 临床表现
    - 额纹消失， 不能蹙眉（颞支）
    - 贝尔征：上下眼睑不能闭合，睑裂扩大，闭合不全，露出结膜。用力闭眼时，眼球转向
      外上方。由于不能闭眼，故易患结膜炎（额支）
    - 鼻唇沟变浅或消失， 不能紧密闭口，饮水漏水、 不能鼓腮、吹气（颊支）
    - 患侧口角下垂， 健侧口角向上歪斜 （下颌缘支）
  - 诊断
    - 味觉检查、听觉检查、泪液检查
  - 鉴别诊断
    - 茎乳孔以外 面瘫（同侧）
    - 鼓索与镫骨肌神经节之间 面瘫+味觉丧失+唾液腺分泌障碍（同侧）
    - 镫骨肌与膝状神经节之间 面瘫+味觉丧失+唾液腺分泌障碍+听觉改变（同侧）
    - 膝状神经节 面瘫+味觉丧失+唾液腺、泪腺分泌障碍+听觉改变（同侧）
    - 脑桥与膝状神经节之间 除面瘫外，感觉与分泌功能障碍一般均较轻
    - 核性损害 面瘫+轻度感觉与分泌障碍

- **贝尔麻痹**
  - 治疗
    - 急性期
      - 起病1～2周内可视为急性期
      - 此阶段主要是控制炎症水肿，改善局部血液循环，减少神经受压
      - 此期应用糖皮质激素联合抗病毒药物治疗效果最佳
      - 此时期不宜应用强烈针刺、电针等治疗，以免导致继发性面肌痉挛
    - 恢复期
      - 第2周末至1～2年为恢复期
      - 此期的治疗主要是尽快使神经传导功能恢复和加强肌收缩
    - 后遗症期 2年后面瘫仍不能恢复者可按永久性面神经麻痹处理

第十一单元 先天性唇腭裂

- **唇裂**
  - 临床分类
    - 国际
      - 单侧唇裂
        - 单侧不完全性唇裂（裂隙未裂至鼻底）
        - 单侧完全性唇裂（整个上唇至鼻底完全裂开）
      - 双侧唇裂
        - 双侧不完全性唇裂（双侧裂隙均未裂至鼻底）
        - 双侧完全性唇裂（双侧上唇至鼻底完全裂开）
        - 双侧混合性唇裂（一侧完全裂，另一侧不完全裂）
    - 国内
      - 单侧唇裂
        - Ⅰ度唇裂：仅限于红唇部分的裂开
        - Ⅱ度唇裂：上唇部分裂开，但鼻底尚完整
        - Ⅲ度唇裂：整个上唇至鼻底完全裂开
      - 双侧唇裂 按单侧唇裂分类的方法对两侧分别进行分类
  - 手术治疗
    - 概述 进行唇裂整复术最合适的年龄为3～6个月，体重达5～6kg以上
    - 方法
      - 单侧唇裂整复术
        - 旋转推进法
        - 改良式旋转推进法
      - 双侧唇裂整复术 常用方法有直线缝合法、叉形瓣储备法（Millard法）

- **腭裂**
  - 分类
    - 软腭裂、不完全性腭裂、单侧完全性腭裂、双侧完全性腭裂
  - 分度
    - Ⅰ度
      - 限于腭垂裂
    - Ⅱ度
      - 浅Ⅱ度裂
        - 仅限于软腭
      - 深Ⅱ度裂
        - 包括一部分硬腭裂开（不完全性腭裂）
    - Ⅲ度
      - 全腭裂开，由腭垂到切牙区，包括牙槽突裂，常与唇裂伴发
  - 临床表现
    - 腭部解剖形态的异常
    - 吸吮功能障碍
    - 腭裂语音
    - 口鼻腔自洁环境的改变
    - 牙列错乱、听力功能的影响、颌骨发育障碍
  - 手术治疗
    - 手术年龄
      - 主张在8～18个月
    - 手术方法
      - 腭成形术
      - 咽成形术

- **唇腭裂序列治疗**
  - 进行唇腭裂早期治疗的宣传，新生儿的正畸治疗
  - 修复时间
    - 唇裂
      - 单侧3～6个月；双侧6～12个月
    - 腭裂
      - 多选择在患儿12～18个月进行
  - 乳牙期及替牙期正畸治疗
    - 扩展缩窄的上颌弓并使移位的上颌骨段复位，恢复牙弓的正常形态
    - 双侧腭裂欲恢复牙弓形态和改善鼻畸形，采用正畸矫治器
  - 牙槽突植骨术
    - 于9～11岁时进行，即尖牙未萌，根形成1/2～2/3时
  - 外科正畸治疗
    - 常在16岁以后进行
  - 术后语音效果的观察和语音治疗，矫形修复治疗，儿科治疗，心理治疗
  - 唇腭裂的二期修复
    - 唇腭裂术后唇畸形及腭瘘可在学龄前进行修复
    - 鼻畸形在11岁时修复
    - 腭咽闭合不全的矫治可在腭裂术后一年或学龄前进行

第十二单元 牙颌面畸形（助理不考）

- **整复手术**
  - 严格无菌条件
  - 尽量爱护和保存组织
  - 防止或减少粗大的瘢痕形成
  - 应用显微外科技术
    - 显微血管外科
      - 分类
        - 显微小血管（血管外径3~1.1mm）
        - 显微细小血管（血管外径1~0.6mm）
        - 显微微小血管（血管外径0.5~0.15mm）
      - 端端吻合是当前显微血管最常用的吻合方法
      - 缝合通常先吻合静脉，后吻合动脉
      - 开放血管时也应先开放静脉，后开放动脉
      - 室温最好在25℃左右
      - 注意头部制动
- **游离皮片移植**
  - 分类与特点
    - 刃厚皮片
      - 厚度　0.2~0.25mm
      - 包括　表皮层+真皮乳突层
      - 优点　抗感染和存活能力强，新鲜或肉芽创面上均易生长
      - 缺点　皮片收缩大，极易挛缩，不耐受外力摩擦与负重，色素沉着严重
    - 中厚皮片
      - 厚度　0.35~0.80mm
      - 包括　表皮层+部分真皮层
      - 优点　挛缩小，质地较柔软，耐摩性较好，色素沉着较轻
      - 缺点　抗感染的能力稍弱
    - 全厚皮片
      - 包括　表皮层+真皮层
      - 优点　柔软而富有弹性，活动度大，能耐受摩擦及负重，收缩小，色泽变化亦小
      - 缺点　抗感染力较差，对受皮区创面要求较高
  - 适应症
    - 面颈部植皮　全厚或厚中厚皮片
    - 口腔内植皮　薄中厚皮片
    - 有感染的肉芽创面或骨面　刃厚皮片
    - 毛发可以再生、眉在造　全厚皮片
  - 皮片移植后的生理变化
    - 从生理上来说，48~72小时后皮片即已基本成活，术后8天已有足够的血供

皮瓣移植

- 带蒂皮瓣
  - 随意皮瓣
    - 移位皮瓣
    - 滑行皮瓣（“V”“Y”皮瓣成形术）
    - 旋转皮瓣
    - 长宽之比
      - 躯干：1.5：1
      - 面部：2：1~3：1，
      - 血供特别丰富：4：1
  - 轴型皮瓣
    - 岛状皮瓣
      - 由头皮转移用眉再造常用此法
    - 隧道皮瓣
      - 额部隧道皮瓣应用最多
- 游离皮瓣
  - 直接皮肤血管皮瓣
    - 腹股沟皮瓣、胸三角皮瓣均属之
  - 肌皮血管皮瓣
    - 胸大肌皮瓣、背阔肌皮瓣等均为此种类型
  - 动脉干网状血管皮瓣
    - 足背皮瓣以及我国创用的前臂皮瓣均属此种类型
  - 肌间隔血管皮瓣
    - 上臂内、外侧皮瓣及小腿外侧皮瓣均属这种类型

皮瓣移植的注意事项

- 带蒂皮瓣及管状皮瓣
  - 需断蒂者，一般在术后14~21天进行
- 术后观察和处理
  - 术后观察
    - 术后72小时内是游离皮瓣最容易发生血管危象的时候
    - 颜色
      - 如皮瓣颜色变暗、紫色，则说明静脉淤血
      - 如为灰白色，则揭示动脉缺血
    - 温度
      - 一般不应低于皮温的3~6℃
    - 皮纹
      - 如果皮纹消失，提示发生血管危象
    - 质地
      - 皮瓣区域明显肿胀，质地变硬，可判断血管危象
    - 毛细血管充盈试验
    - 针刺出血试验
  - 处理
    - 室温在25℃左右，同时应用扩张血管及抗菌药物
    - 头颈部体位要适当制动
    - 术后创口行负压引流者，其负压压力要适当
    - 术后抗生素持续5~7d
    - 不用抗凝剂及血管扩张剂

骨移植

- 概述
  - 下颌骨缺损是临床上行骨移植术的主要指征
  - 一般以自体骨移植为主
  - 骨骼可取第7、8、9肋骨，髂骨的髂嵴及颅骨
- 分类
  - 单纯游离骨移植术
    - 其优点是简便易行，但有时塑形较困难；植骨可发生部分或甚至完全吸收
  - 成形性松质骨移植术
    - 缺点是不能用于感染区、瘢痕区或软组织缺少时的植骨
  - 带肌蒂的骨移植术
    - 缺点是转移方向受到一定限制，骨段的长度也仅限于整复下颌骨体部的中小型缺损
  - 血管吻合游离骨移植术
    - 最大的优点是可以不中断骨质的血供

第五章 口腔修复学

第一单元 牙列缺损

- **可摘局部义齿修复前准备**
  - 余留牙的准备
    - 乳牙、畸形牙、错位牙，对修复不利可拔除
    - 有利者可以保留
    - 不宜用人造冠修复者，可留作覆盖义齿之基牙
    - 有保留价值的松动牙
    - 健康状况差患者，应尽量保留余留牙
    - 消除早接触和（牙合）干扰
    - 牙体病、牙髓病、牙周病者应先治疗
    - 拆除口内不良修复体
  - 缺牙间隙的准备
    - 残根、残余感染、骨尖、游离骨片应手术去除
    - 伸长牙磨短，低位牙恢复咬合
    - 邻面倒凹过大，应减小
    - 系带附着高，应做手术修整
  - 颌骨的准备
    - 牙槽嵴有骨尖、骨突形成组织倒凹
    - 骨嵴、上颌结节较大
    - 颊侧有骨突、倒凹明显
    - 下颌隆突形成明显倒凹
    - 以上均可做牙槽骨整形术
  - 软组织处理
    - 黏膜病，应经过治疗后再做义齿修复。

- **可摘局部义齿**
  - 适应证
    - 游离端缺失者
    - 牙槽骨、颌骨和软组织缺损
    - 需恢复面部垂直距离者
    - 牙周夹板
    - 义齿基牙松动度不超过Ⅱ度，牙槽骨吸收不超过根长的1/2
    - 过渡性义齿修复
    - 缺牙间隙活动保持器
    - 封闭腭裂隙
    - 化妆义齿
    - 不接受大量磨牙
  - 意识或精神障碍，生活不能自理
  - 牙体、牙周疾病而未得到完善的治疗和控制

- 禁忌证
  - 黏膜病变或其他软硬组织病变，未治愈或未得到有效控制
  - 缺牙间隙过窄，（牙合）龈距过小
  - 对义齿材料过敏，异物感无法克服

可摘的类型和支持方式
- 按材料和制作方法分类
  - 胶连式义齿
  - 金属铸造支架式义齿
- 按支持方式分类
  - 牙支持式
  - 黏膜支持式
  - 混合支持式

支持方式分类
- 牙支持式
  - 适用于少数牙缺失，缺隙两端均有基牙，支持、固位和稳定均好
- 黏膜支持式
  - 适用于多数牙缺失，余留牙松动，支持作用差
- 混合支持式
  - 适用于缺失牙数目多，缺隙长，游离端缺失者。易出现不稳定现象，末端基牙易受扭力

胶连式义齿
- 优点
  - 制作工艺简单，价格低廉，便于修改和添加
- 缺点
  - 异物感强，舒适性差，不易自洁，且强度差，易损坏

金属铸造支架式义齿
- 优点
  - 体积小，覆盖组织少，感觉舒适，易自洁，且强度高，不易损坏
- 缺点
  - 制作工艺复杂，价格高，且较难修理和添加

Kennedy分类
- 第一类
  - 双侧远中游离缺失
- 第二类
  - 单侧远中游离缺失
- 第三类
  - 缺隙前后均有余留牙，即单侧非游离缺失
- 第四类
  - 单个越过中线的缺隙

Cummer分类
- 第一类
  - 支点线斜割牙弓，即斜线式
- 第二类
  - 支点线横割牙弓，即横线式
- 第三类
  - 支点线在牙弓的一侧，成前后方向，即纵线式
- 第四类
  - 支点线呈多边形，即平面式

观测线
- I型观测线
  - 基牙向缺隙相反方向倾斜时所画出的观测线
  - 近缺隙侧倒凹区小，远缺隙侧倒凹区大
- II型观测线
  - 基牙向缺隙方向倾斜时所画出的观测线
  - 近缺隙侧倒凹大，远缺隙侧倒凹小

- III型观测线
  - 基牙的远、近缺隙侧均有明显的倒凹或基牙向颊舌侧倾斜时所形成的观测线
  - 倒凹区都较大，非倒凹区小

确定就位道

- 均凹法
  - 对于缺牙间隙多、倒凹大的病例，应采用平均各基牙倒凹的垂直向就位道
- 调凹法
  - 就是使缺隙两端基牙的倒凹适当地集中在一端基牙，产生有利的倒凹

可摘局部义齿的组成

- 人工牙
  - 恢复缺失牙，建立咬合关系，恢复外观、咀嚼和辅助发音功能
- 基托
  - 连接义齿各部件成一个整体，修复缺损的牙槽骨、颌骨和软组织，承担、传递和分散人工牙承受的（牙合）力
  - 防止义齿旋转和翘动的间接固位作用
- 固位体
  - 义齿借固位体得以固位
- 连接体
  - 连接义齿各部件成一个整体，承担、传递和分散人工牙承受的（牙合）力

人工牙

- 按制作材料分类
  - 树脂牙
    - 优点
      - 与树脂基托为化学性连接，不易脱落，质轻，有韧性，可磨改
    - 缺点
      - 普通树脂牙硬度较差，易磨损，但硬质树脂牙耐磨性好
  - 金属舌（牙合）面牙
    - 适用于咬合紧，（牙合）力大
  - 瓷牙
    - 优点
      - 硬度大，不易磨损，咀嚼效率高，光泽好，不易污染变色
    - 缺点
      - 脆性大，易折裂，不易磨改，且比树脂牙重，与树脂基托固定连接，易脱落
- 按人工牙的（牙合）面形态分类
  - 解剖式牙
    - 33°或30°，尖窝关系好，咀嚼效率高，侧向（牙合）力大
  - 半解剖式牙
    - 约20°，有一定的尖窝关系，侧向（牙合）力较小，咀嚼效率较弱
  - 非解剖式牙
    - 0°，侧向（牙合）力小，有利于义齿稳定，对牙槽骨的损害小，咀嚼效率较低

可摘人工牙的选择

- 缺牙部位和数目
  - 前牙缺隙较大，覆（牙合）正常，可选瓷牙或塑料牙
  - （牙合）龈距小，（牙合）力大，可用金属（牙合）面牙
  - 无法排列瓷牙或塑料牙时，可雕塑蜡牙，充胶换成塑料牙
- 人工牙的颜色
  - 要与邻牙或对颌牙协调
  - 可按比色板选择牙色
- 人工牙的外形
  - 与邻牙或对颌牙外形一致
  - 与面型、颌弓型协调一致
- 人工牙的大小
  - 后牙一般选用（牙合）面比天然牙小的
  - 人工牙的高度应与天然牙高度协调
  - 前牙全部缺失，可按全口义齿选牙原则选牙

- **基托**
  - 塑料基托
    - 优点
      - 色泽美观，近似黏膜，操作简便，价廉，重量轻
      - 便于修理、添加和重衬
    - 缺点
      - 强度差，受力大时易折裂；温度传导作用差，且不易自洁
  - 金属基托
    - 优点
      - 强度高，不易折裂；
      - 体积小且薄，患者戴用较舒适，温度传导作用好
    - 缺点
      - 制作工艺较复杂，不易修理和添加，无法重衬
  - 金属网塑料基托
    - 在塑料基托内加入金属网，以增加塑料基托的抗折强度

- **基托制作要求**
  - 基托厚度
    - 塑料基托　一般厚约2mm
    - 金属基托　厚度约0.5mm，边缘可厚至1mm，并圆钝
  - 伸展范围
    - 保证义齿固位和稳定的前提下，尽量缩小基托范围，保证舒适、美观
    - 个别前牙缺失，牙槽嵴丰满者可不放唇侧基托
    - 对于游离缺失的混合支持式或黏膜支持式义齿，尽量扩大基托伸展范围，并不影响组织活动，以获得足够的固位、稳定和支持
    - 上颌后牙游离端义齿基托后缘应伸展到翼上颌切迹
    - 远中颊侧应盖过上颌结节，后缘中部应到硬软腭交界处稍后的软腭上
    - 下颌远中游离端基托后缘应覆盖磨牙后垫的1/3～1/2
    - 舌侧远中进入下颌舌骨后窝
    - 基托边缘不宜伸展到组织倒凹区
  - 与天然牙的关系
    - 与非倒凹区之间密合而无间隙，不进入倒凹区
    - 前牙区腭（舌）侧基托边缘应远离前牙舌侧龈缘，或者位于舌隆突上，与之密合
  - 与黏膜的关系
    - 密合而无压迫
    - 上颌结节颊侧、上颌硬区、下颌隆突、下颌舌骨嵴、骨尖及覆盖龈缘区等部位做缓冲处理
  - 磨光面外形
    - 后部的颊、腭和舌侧由牙至基托边缘应形成浅凹面，有利于义齿的固位

直接固位体

- 三臂卡环
  - 多用于牙冠外形好，无明显倾斜的基牙。固位、支持和稳定作用均好
- 圈形卡环
  - 多用于远中孤立的磨牙上，上颌磨牙向近中颊侧倾斜、下颌磨牙向近中舌侧倾斜者。防止基牙进一步倾斜移位作用
- 回力卡环
  - 常用于后牙游离端缺失，基牙为前磨牙或尖牙，牙冠较短或为锥形牙。起应力中断的作用
- 对半卡环
  - 用于前后有缺隙、孤立的前磨牙或磨牙上。起到对抗臂的作用
- 联合卡环
  - 适用于非缺隙侧，基牙牙冠短而稳固，或相邻两牙之间有间隙者，联合卡环还可用于防止食物嵌塞
- 延伸卡环
  - 用于松动或牙冠外形差的基牙，将卡环臂延伸到邻近牙齿的倒凹区以获得固位和夹板固定作用
- 连续卡环
  - 用于牙周夹板，放置在两个以上的余留牙上
- 倒钩卡环
  - 常用于当有组织倒凹区无法使用杆形卡环时
- 尖牙卡环
  - 用于尖牙，尤其是下颌尖牙
- 杆形卡环
  - 弹性好，与基牙的接触面积小，推型固位作用强，对基牙的损伤小，美观，基牙可保持生理运动
  - 易存积食物，杆卡坏了不易修理，固位作用好，但稳定作用差
- RPI卡环组
  - 常用于远中游离端义齿，缺点是加大了牙槽嵴的负担
  - 近中（牙合）支托：减小对基牙的扭力
  - 邻面板：防止义齿脱位，增强义齿的固位力，可防止食物积存，有利于美观
  - I杆：基牙接触面积小，对基牙的损伤小，固位作用好，美观
- RPA卡环组
  - 圆环形卡环的固位臂代替I杆
  - 口腔前庭的深度不足时或基牙下存在软组织倒凹时不宜使用RPI卡环组，可应用RPA卡环组

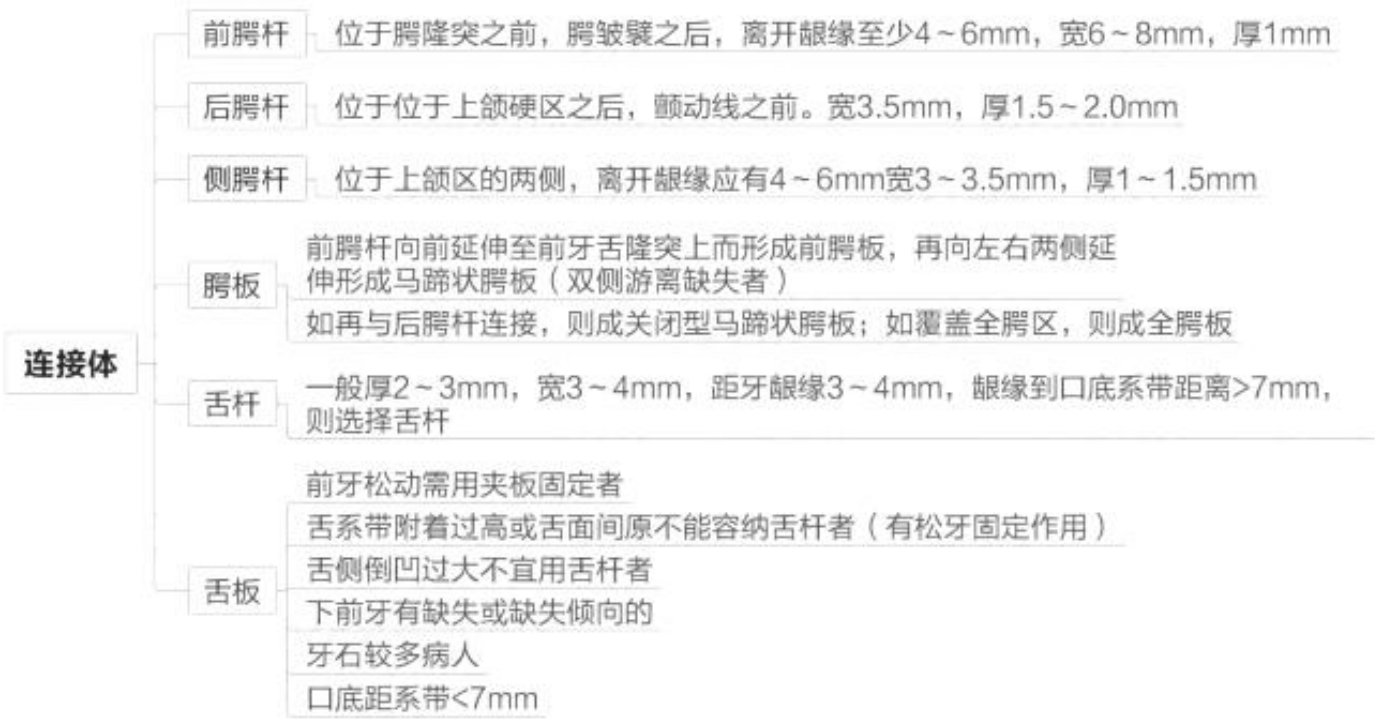

- **连接体**
  - 前腭杆
    - 位于腭隆突之前，腭皱襞之后，离开龈缘至少4～6mm，宽6～8mm，厚1mm
  - 后腭杆
    - 位于位于上颌硬区之后，颤动线之前。宽3.5mm，厚1.5～2.0mm
  - 侧腭杆
    - 位于上颌区的两侧，离开龈缘应有4～6mm宽3～3.5mm，厚1～1.5mm
  - 腭板
    - 前腭杆向前延伸至前牙舌隆突上而形成前腭板，再向左右两侧延伸形成马蹄状腭板（双侧游离缺失者）
    - 如再与后腭杆连接，则成关闭型马蹄状腭板；如覆盖全腭区，则成全腭板
  - 舌杆
    - 一般厚2～3mm，宽3～4mm，距牙龈缘3～4mm，龈缘到口底系带距离>7mm，则选择舌杆
  - 舌板
    - 前牙松动需用夹板固定者
    - 舌系带附着过高或舌面间隙不能容纳舌杆者（有松牙固定作用）
    - 舌侧倒凹过大不宜用舌杆者
    - 下前牙有缺失或缺失倾向的
    - 牙石较多病人
    - 口底距系带<7mm

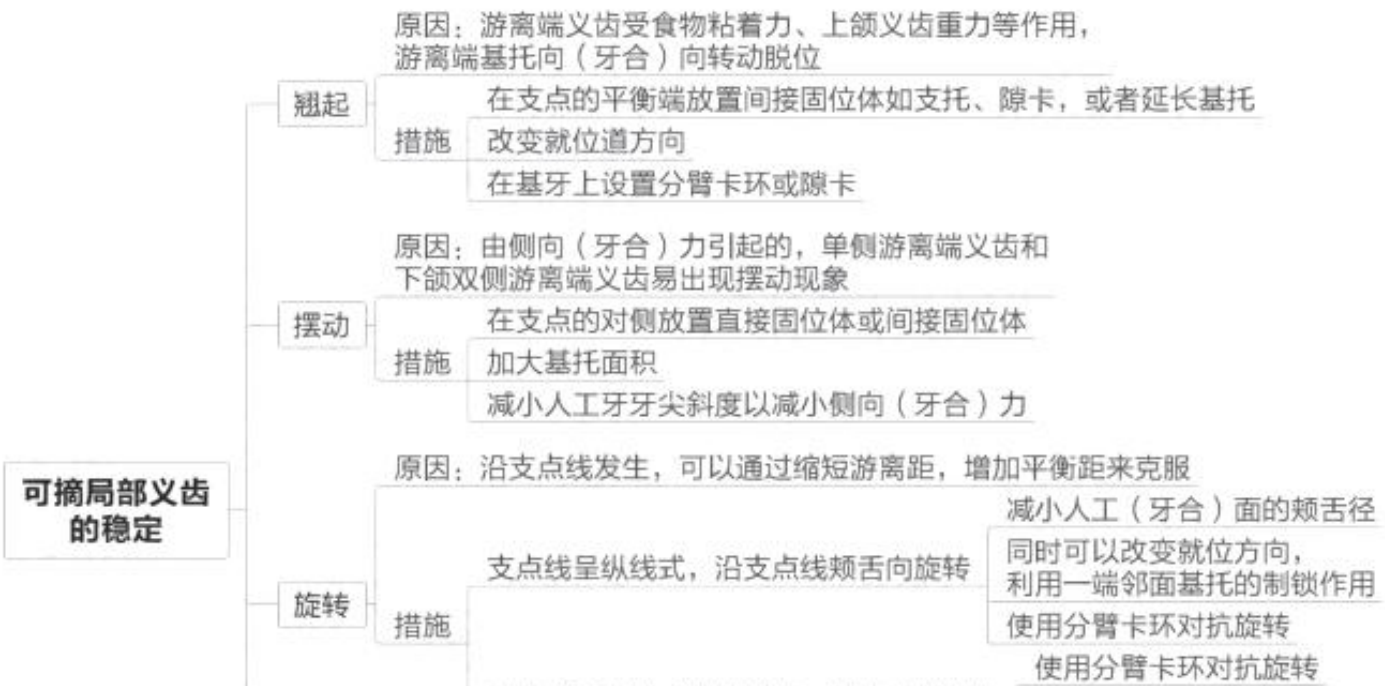

- **可摘局部义齿的稳定**
  - 翘起
    - 原因：游离端义齿受食物粘着力、上颌义齿重力等作用，游离端基托向（牙合）向转动脱位
    - 措施
      - 在支点的平衡端放置间接固位体如支托、隙卡，或者延长基托
      - 改变就位道方向
      - 在基牙上设置分臂卡环或隙卡
  - 摆动
    - 原因：由侧向（牙合）力引起的，单侧游离端义齿和下颌双侧游离端义齿易出现摆动现象
    - 措施
      - 在支点的对侧放置直接固位体或间接固位体
      - 加大基托面积
      - 减小人工牙牙尖斜度以减小侧向（牙合）力
  - 旋转
    - 原因：沿支点线发生，可以通过缩短游离距，增加平衡距来克服
    - 措施
      - 支点线呈纵线式，沿支点线颊舌向旋转
        - 减小人工（牙合）面的颊舌径
        - 同时可以改变就位方向，利用一端邻面基托的制锁作用
        - 使用分臂卡环对抗旋转
      - 使用分臂卡环对抗旋转

- 支点线呈斜线式或横线式，沿支点线旋转
  - 具体措施是减小人工（牙合）面的颊舌径
- 下沉
  - 常见于游离端基托，无（牙合）支托的黏膜支持式义齿
  - 措施
    - 游离距＞平衡距
      - 消除支点
    - 游离距＜平衡距
      - 保护基牙及支持组织
      - 特别是游离缺失患者，人工牙减径减数，制取压力印模，扩大基托伸展面积

可摘局部义齿的分类设计要点

- Kennedy第一类
  - 基托
    - 基托范围尽量伸展
  - 直接固位体
    - RPI或RPA卡环组
  - 间接固位体
    - 支点线的对侧
  - 连接体
    - 腭板/腭杆/舌杆/舌板
  - 人工牙
    - 减径减数
- Kennedy第二类
  - 基托
    - 基托范围尽量伸展
  - 直接固位体
    - RPI或RPA卡环组
    - 牙弓对面的后牙上
    - 第一前磨牙的近中间隙卡环
  - 间接固位体
    - 支点线的对侧
  - 连接体
    - 腭板/腭杆/舌杆/舌板
  - 人工牙
    - 减径减数
- Kennedy第三类
  - 基托
    - 基托范围尽量伸展
  - 直接固位体
    - 双侧近缺隙基牙，不超过4个
  - 间接固位体
    - 支点线的对侧
  - 连接体
    - 保证强度、良好传导力
    - 舒适、美观
  - 人工牙
    - 减径减数
- Kennedy第四类
  - 基托
    - 可覆盖余留前牙的舌隆突
    - 可延伸至第二前磨牙的远中
  - 直接固位体
    - 双侧前磨牙设置固位间隙卡环
    - 不设置卡环
  - 间接固位体
    - 设计在磨牙上
  - 连接体
    - 腭板/腭杆/舌杆/舌板
  - 人工牙
    - 美观

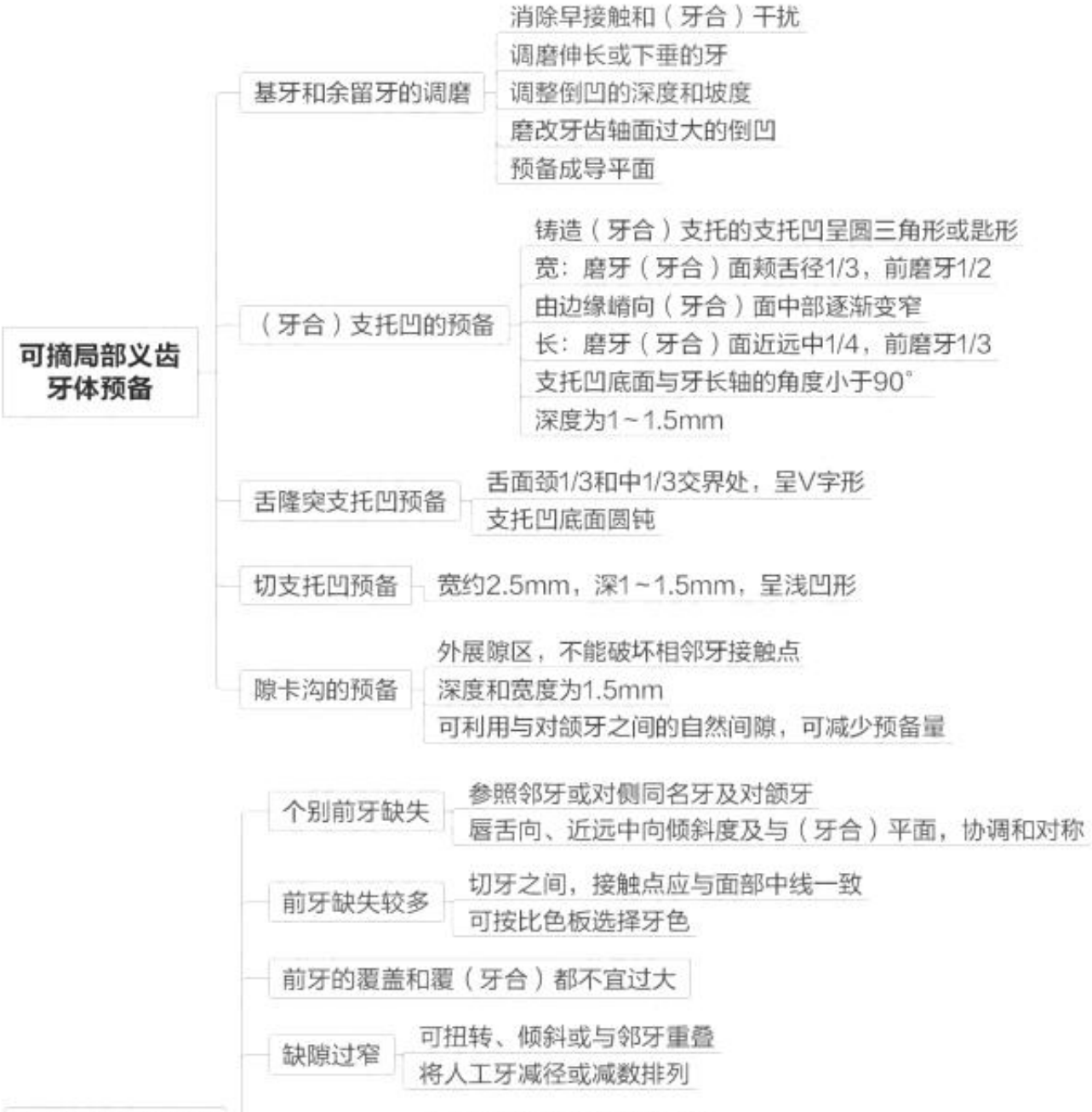

可摘局部义齿牙体预备

- 基牙和余留牙的调磨
  - 消除早接触和（牙合）干扰
  - 调磨伸长或下垂的牙
  - 调整倒凹的深度和坡度
  - 磨改牙齿轴面过大的倒凹
  - 预备成导平面
- （牙合）支托凹的预备
  - 铸造（牙合）支托的支托凹呈圆三角形或匙形
  - 宽：磨牙（牙合）面颊舌径1/3，前磨牙1/2
  - 由边缘嵴向（牙合）面中部逐渐变窄
  - 长：磨牙（牙合）面近远中1/4，前磨牙1/3
  - 支托凹底面与牙长轴的角度小于90°
  - 深度为1～1.5mm
- 舌隆突支托凹预备
  - 舌面颈1/3和中1/3交界处，呈V字形
  - 支托凹底面圆钝
- 切支托凹预备
  - 宽约2.5mm，深1～1.5mm，呈浅凹形
- 隙卡沟的预备
  - 外展隙区，不能破坏相邻牙接触点
  - 深度和宽度为1.5mm
  - 可利用与对颌牙之间的自然间隙，可减少预备量

- 个别前牙缺失
  - 参照邻牙或对侧同名牙及对颌牙
  - 唇舌向、近远中向倾斜度及与（牙合）平面，协调和对称
- 前牙缺失较多
  - 切牙之间，接触点应与面部中线一致
  - 可按比色板选择牙色
- 前牙的覆盖和覆（牙合）都不宜过大
- 缺隙过窄
  - 可扭转、倾斜或与邻牙重叠
  - 将人工牙减径或减数排列

- **可摘前牙的排列**
  - 缺隙过宽
    - 人工牙可稍大于对侧天然牙
    - 加大人工牙的近远中向倾斜度
    - 使牙齿间仍保留原来的小间隙
  - 前牙为反（牙合）关系
    - 尽可能排成正常或对刃关系
    - 若确实条件不够，则排成反（牙合）关系
  - 上前牙缺失，下颌牙为后缩位时
    - 深覆（牙合）关系，适当磨除下前牙切缘或做金属基托
    - 上前牙多数或全部缺失，可将上前牙适当地向腭侧排
    - 以减小覆盖而又不至于过多的影响面容

- **可摘后牙的排列**
  - 个别前牙缺失
    - 缺隙正常，龈距离较大者，宜排成品塑料牙
    - 对人工牙（牙合）面适当磨改或将对（牙合）天然牙调磨
  - 后牙缺失较多
    - 排好第二前磨牙和第一、第二磨牙
    - 尖凹关系相对
    - 最大面积的接触
  - 单侧或双侧多数牙游离缺失
    - 应排在牙槽嵴上
    - 上颌牙槽骨吸收较多，应排成反（牙合）关系
  - 上下颌双侧后牙缺失
    - 应按全口义齿排牙原则进行排牙
  - 缺隙空间小
    - 一般雕塑蜡牙，再换成塑料牙
    - 基牙条件好，也可做固定义齿修复
  - 前后牙都有缺失，余留牙少，且（牙合）关系不正常
    - 上（牙合）架
    - 口内试戴
    - 口外修改

- **确定颌位关系**
  - 利用余留牙直接确定
    - 适用于缺牙不多
    - 余留牙能够维持正常的垂直距离
    - 维持正常牙尖交错（牙合）咬合关系
  - 用蜡（牙合）记录确定上下颌关系
    - 适用于口内缺牙少
    - 垂直距离降低
  - 用蜡堤记录上下颌关系
    - 单侧或双侧游离端缺隙
    - 或较长的非游离缺隙

- 增减直接固位体的数目
  - 固位力大小与固位体的数目成正比，通常情况下2~4个固位体

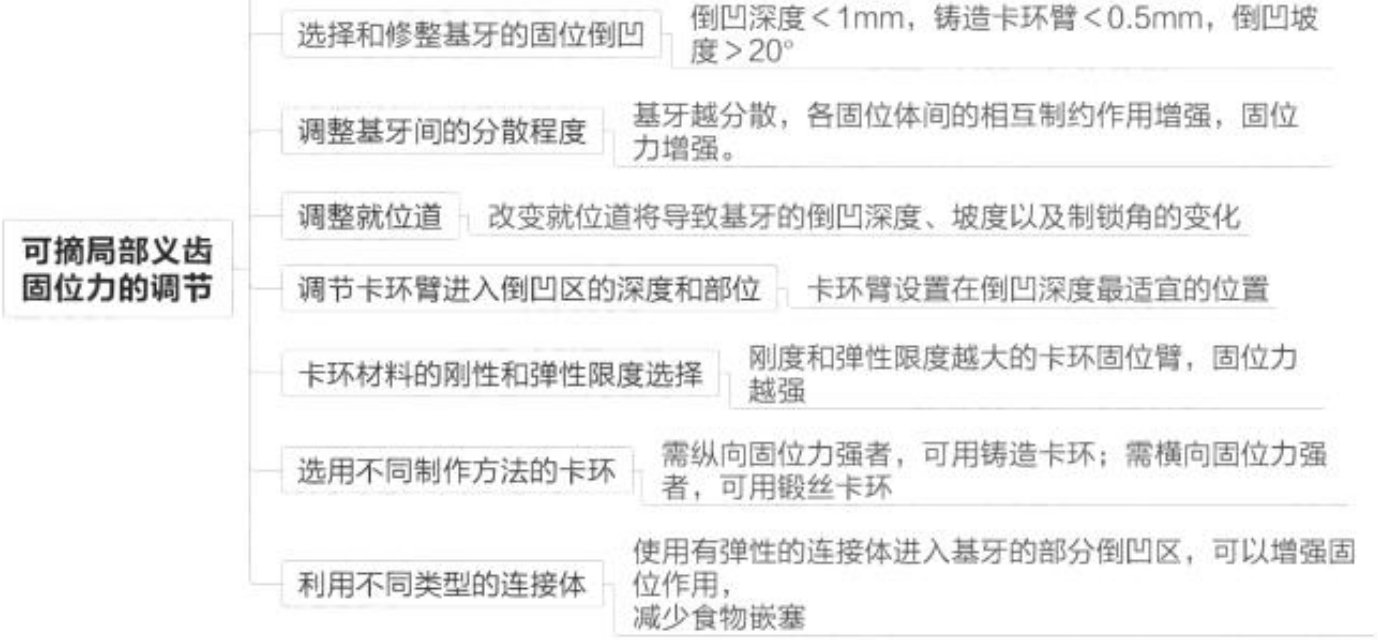

- **可摘局部义齿固位力的调节**
  - 选择和修整基牙的固位倒凹
    - 倒凹深度＜1mm，铸造卡环臂＜0.5mm，倒凹坡度＞20°
  - 调整基牙间的分散程度
    - 基牙越分散，各固位体间的相互制约作用增强，固位力增强。
  - 调整就位道
    - 改变就位道将导致基牙的倒凹深度、坡度以及制锁角的变化
  - 调节卡环臂进入倒凹区的深度和部位
    - 卡环臂设置在倒凹深度最适宜的位置
  - 卡环材料的刚性和弹性限度选择
    - 刚度和弹性限度越大的卡环固位臂，固位力越强
  - 选用不同制作方法的卡环
    - 需纵向固位力强者，可用铸造卡环；需横向固位力强者，可用锻丝卡环
  - 利用不同类型的连接体
    - 使用有弹性的连接体进入基牙的部分倒凹区，可以增强固位作用，
      减少食物嵌塞

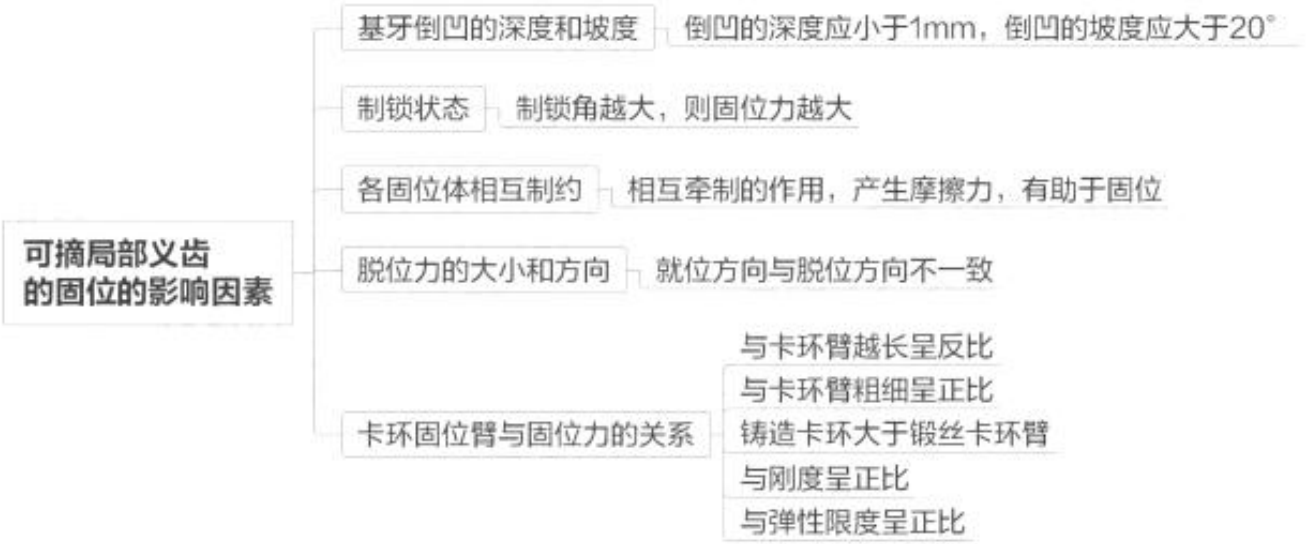

可摘局部义齿的固位的影响因素

- 基牙倒凹的深度和坡度
  - 倒凹的深度应小于1mm，倒凹的坡度应大于20°
- 制锁状态
  - 制锁角越大，则固位力越大
- 各固位体相互制约
  - 相互牵制的作用，产生摩擦力，有助于固位
- 脱位力的大小和方向
  - 就位方向与脱位方向不一致
- 卡环固位臂与固位力的关系
  - 与卡环臂越长呈反比
  - 与卡环臂粗细呈正比
  - 铸造卡环大于锻丝卡环臂
  - 与刚度呈正比
  - 与弹性限度呈正比

第六章 牙体牙髓病学

第一单元 龋病

- **龋病**
  - 病因
    - 四联因素
      - 细菌
        - 链球菌属
          - 变异（形）链球菌：数量最多，致龋性最强
          - 轻链球菌：最常分离到的
          - 血链球菌：最早定植于牙面
        - 乳杆菌属
          - 与牙本质龋关系密切
          - 龋病进展中数量大大增加
        - 放线菌属
          - 根面龋关系密切
      - 食物
        - 碳水化合物
          - 蔗糖>葡萄糖>麦芽糖>乳糖>果糖>山梨醇>木糖醇
        - 氟化物
          - 釉质羟基磷灰石
          - 菌斑细菌
          - 釉质表面
        - 磷酸盐
          - 缓冲菌斑内有机酸，抑制脱矿，降低羟基磷灰石溶解
      - 宿主
        - 牙
          - 排列，解剖结构和理化特性
        - 唾液
          - 分泌量、成分、缓冲能力、抗菌系统
        - 机体状态
      - 时间
  - 发病机制
    - 牙菌斑的形成
      - 牙菌斑是龋病的始动因子
    - 菌斑内的糖代谢
      - 分解代谢
      - 合成代谢
    - 牙齿硬组织的脱矿机制
      - 菌斑内糖代谢产酸，酸使硬组织脱矿

- **龋病**
  - 鉴别诊断
    - 深龋
      - 无自发痛，入洞痛
    - 可复性牙髓炎
      - 无自发痛，牙面一过性敏感
    - 闭锁性牙髓炎
      - 自发痛史，牙髓活力测试迟钝或敏感
  - 治疗
    - 非手术治疗
      - 药物治疗
      - 再矿化治疗
    - 充填治疗
      - 银汞合金
        - 机械固位，去除牙体组织较多
      - 复合树脂
        - 洞缘做短斜面
      - 玻璃离子
        - 去除牙体组织最少

- **龋病分类**
  - 以病变深度分类
    - 浅龋　白垩色，无明显症状
    - 中龋　酸甜刺激尤为敏感，一过性敏感
    - 深龋　入洞痛，X线片显示近髓
  - 解剖部位
    - 点隙窝沟龋　口小底大
    - 平滑面龋　口大底小
    - 线性釉质龋　新生带（新生线）处的龋坏
    - 根面龋
  - 进展速度
    - 急性龋　质地软，颜色较浅
    - 慢性龋　质地硬，颜色较深
    - 静止龋
  - 与既往牙体治疗关系
    - 原发龋
    - 继发龋
    - 再发龋

- **银汞合金充填术**
  - 窝洞抗力形
    - 洞深　牙釉质牙本质界下0.2～0.5mm（后牙）
    - 盒装洞形　底平，壁直，点、线角圆钝
    - 阶梯结构　阶梯结构分散（牙合）力，龈壁不少于1mm
    - 窝洞外形　圆缓曲线，避开最受咬合力的尖、嵴
    - 去除和避免形成无基釉
    - 薄壁弱尖的处理　酌情降低高度，必要时做牙尖覆盖
  - 窝洞固位形
    - 侧壁固位　底平壁直
    - 倒凹固位　防止充填体垂直方向脱位，一般以0.2mm深
    - 鸠尾固位
      - 后牙为所在颊舌尖间距的1/4～1/3
      - 前牙为邻面洞舌方宽度的1/3～1/2
    - 梯形固位　龈方大于（牙合）方

- **复合树脂粘接术**
  - 牙釉质粘接
    - 酸蚀剂　30%～50%磷酸酸蚀刻牙釉质20～40秒
  - 牙本质粘接
    - 全酸蚀粘接系统
      - 酸蚀剂　10%～37%的磷酸凝胶
      - 操作步骤
        - 三步法
        - 二步法
      - 粘接机制　混合层
    - 自酸蚀粘接系统
      - 酸蚀剂　自酸蚀预处理剂和粘接树脂
      - 操作步骤
        - 二步法
        - 一步法
      - 粘接机制　微机械固位以及化学粘接的结合
  - 树脂充填
    - 洞形制备特点　45°角的短斜面
    - 充填方法
      - 水平逐层充填　厚度1mm内
      - 斜分层充填　不超过2mm
  - 失败主要因素
    - 聚合收缩　洞形因素（C因素）　C因素↑，聚合收缩↑

- **银汞合金充填术**
  - 窝洞垫底
    - 单层垫底　中等深度，洞底距牙髓的牙本质厚度>1mm
    - 双层垫底　洞深接近牙髓，需做双层垫底
  - 影响银汞合金性能的因素
    - 汞含量
      - 过多　硬度和强度下降，蠕变增加，成球性大
      - 过少　硬而脆，机械性能降低
    - 研磨时间
      - 过长　收缩
      - 过短　膨胀

第二单元　牙发育异常

- **釉质发育不全**
  - 病因
    - 局部　特纳牙
    - 全身
      - 遗传因素
      - 营养障碍
      - 婴儿和母体疾病
      - 内分泌失调
  - 临床表现
    - 乳牙少见
    - 恒牙成组、对称出现
    - 罹患牙位可推断致病时间
  - 鉴别诊断
    - 浅龋　浅龋着色部位质地较软
    - 釉质发育不全　着色部位质地硬

- **氟牙症**
  - 病因　釉质发育期间，氟摄入过高
  - 临床表现
    - 恒牙多见
    - 耐酸不耐磨
    - 釉质有白垩色或褐色斑块，严重骨骼会有变化
  - 鉴别诊断
    - 釉质发育不全
      - 单个牙或一组牙
      - 边界明确，横纹线与釉质生长线吻合
    - 氟牙症
      - 多数牙
      - 斑块云雾状
      - 边界不明确，横纹线与釉质生长线不吻合

第三单元　牙急性损伤

- **牙脱位**
  - 分类
    - 部分脱位　局麻下复位，固定4周
    - 嵌入性脱位
      - 成熟恒牙　复位后2周做根管治疗
      - 年轻恒牙　观察，自然萌出
    - 全脱位　脱位牙切记干燥存储
      - 成熟恒牙
        - 2小时内，复位3-4周后根管治疗
        - 2小时外，体外根管治疗后植入
      - 年轻恒牙
        - 2小时内，复位后牙髓可正常生存
        - 2小时外，体外根管治疗后植入
    - 定义　牙周膜的轻度损伤
  - 并发症
    - 牙髓坏死
    - 牙根吸收
    - 牙髓腔变窄或消失
    - 边缘性牙槽突吸收
  - 牙再植的愈合方式
    - 牙周膜愈合
    - 骨性粘连
    - 炎症性吸收
- **牙折**
  - 冠折
    - 冠折漏髓
    - 冠折未漏髓
  - 根折
    - 分类
      - 根尖1/3　预后最好
      - 根中1/3　夹板固定，错位时先复位
      - 颈1/3
        - 切龈术
        - 正畸牵引术
        - 牙槽内牙根移位术
    - 转归
      - 硬组织愈合（牙根折的理想愈合）
      - 结缔组织愈合（常见于复位、固定不当）
      - 骨和结缔组织愈合
      - 折断线感染，不能愈合
  - 冠根折
- **牙震荡**
  - 定义
    - 牙周膜的轻度损伤
    - 临床表现
      - 冷刺激一过性敏感
      - 牙冠完整，无移位
      - 牙髓活力测试反应不一
      - X线片表现正常或根尖牙周膜增宽
  - 治疗原则
    - 1～2周内应使患牙休息，必要时降低咬合
    - 定时观察

第四单元　牙慢性损伤

- **牙隐裂**
  - 病因
    - 牙齿结构的薄弱部位
    - 牙尖斜面
    - 创伤性（牙合）力
    - 温度作用
  - 临床表现
    - 上颌第一磨牙最常见
    - 较长时间的咀嚼不适或咬合痛
    - 常见明显磨损和高陡牙尖
    - 轻者有牙本质敏感症状，严重者有牙髓炎或根尖周炎症状
    - X线片可见到某部位的牙周膜间隙加宽
  - 诊断
    - 长期的咬合不适及咬在某一特殊部位时的剧烈疼痛
    - 裂纹的染色检查：5%碘酊
    - 咬楔法
    - 叩诊：叩痛显著处则为隐裂所在位置
    - 牙髓活力温度测验：患牙对冷敏感，以隐裂纹处最明显

第七章 牙周病学

第一单元 概述

- *牙周病学的病因学
  - 牙菌斑
    - 牙周病始动因子
    - 定义：基质包裹软而未矿化的细菌性群体，不能被水冲去或漱掉
    - 形成过程
      - 获得性薄膜形成
      - 细菌黏附和共聚
      - 菌斑成熟
        - 12h菌斑-被菌斑显示剂着色
        - 9d后-形成复杂生态群体
        - 10～30d-发展成熟达高峰
    - 分类
      - 龈上菌斑
        - 接触组织：釉质或龈缘处牙骨质
        - 优势菌：G+需氧菌和兼性菌
        - 致病性：龋病、龈炎、龈上牙石
      - 龈下菌斑
        - 附着性龈下菌斑
          - 接触组织：袋内根面牙骨质
          - 优势菌：G+兼性菌和厌氧菌
          - 致病性：根面龋、根吸收、牙周炎、龈下牙石
        - 非附着性龈下菌斑
          - 接触组织：龈沟上皮、结合上皮、袋内上皮
          - 优势菌：G-厌氧菌和能动菌
          - 致病性：牙周炎、牙槽骨快速破坏
          - 牙周炎的“进展前沿”
    - 牙菌斑微生物作为牙周病始动因子的证据
      - 实验性龈炎
      - 流行病学调查
      - 机械除菌或抗菌治疗有效
      - 动物实验研究
      - 宿主免疫反应
    - 牙周致病菌
      - 健康牙周：多为需氧或兼性G+链球菌和放线菌
      - 慢性龈炎：黏性放线菌、内氏放线菌、微小微单孢菌、黄褐二氧化碳噬纤维菌、牙龈二氧化碳噬纤维菌
      - 妊娠期龈炎：中间普氏菌
      - 坏死性溃疡性龈炎：具核梭杆菌、中间普氏菌、齿垢密螺旋体
      - 慢性牙周炎：牙龈卟啉单胞菌、中间普氏菌、福赛坦氏菌、直肠弯曲菌、具核梭杆菌
      - 局限型侵袭性牙周炎：伴放线聚集杆菌

- **⋆ 牙周病学的病因学**
  - 局部刺激因素
    - 牙石
      - 牙石形成后刷牙无法去除，表面覆盖着大量菌斑
      - 致病作用是继发的
      - 根据沉积部位，以龈缘为界，分为龈上牙石和龈下牙石
    - 解剖因素
      - 牙解剖因素
        - 根分叉：窄根分叉区
        - 根面凹陷
        - 颈部釉突和釉珠
        - 腭侧沟/畸形舌侧沟：上颌侧切牙多见
        - 牙根过短或过细、锥形牙根、磨牙牙根融合
        - 冠根比例失调
      - 骨开裂或骨开窗
      - 膜龈异常
        - 系带附着异常
        - 修复体边缘在龈下、角化龈较窄的牙更易患龈炎
    - 牙齿位置异常、拥挤和错（牙合）畸形
    - 其他诱病因素
      - 充填体悬突
      - 修复体设计
        - 炎症从轻到重：龈上边缘＞齐龈边缘＞龈下边缘
        - 修复体表面粗糙、与牙面不密合、粘接剂外溢或日久溶解后牙体与修复体间裂缝
      - 修复体材料
      - 正畸治疗
    - （牙合）创伤
      - 定义：不正常（牙合）接触关系或过大（牙合）力
      - 分类
        - 原发性（牙合）创伤：异常的（牙合）力作用于健康的牙周组织
        - 继发性（牙合）创伤：支持组织减少，正常强度咬合已变成超负荷
        - 原发性和继发性（牙合）创伤并存
    - 食物嵌塞
    - 不良习惯
      - 口呼吸
      - 吐舌习惯
      - 刷牙创伤
      - 咬唇（颊）；剔牙不当；吮指、咬指甲或咬铅笔，夜磨牙或咬紧牙；职业性习惯
    - 牙面着色
      - 抗菌斑药物氯己定（洗必泰）能使牙面着色

- *** 牙周病学的病因学**
  - 全身刺激因素
    - 遗传因素
      - 周期性或永久性白细胞减少症
      - 白细胞黏附缺陷病
      - Down综合征
      - 掌跖角化-牙周破坏综合征
      - Chediak-Higashi综合征
      - 低磷酸酯酶血症
      - 缺触酶血症
    - 性激素
      - 青春期龈炎、妊娠期龈炎
    - 吸烟
      - 牙周病，尤其是重度牙周炎的高危因素
    - 系统疾病
      - 糖尿病
      - 吞噬细胞数目的减少和功能的异常
      - 艾滋病
      - 骨质疏松症
      - 精神压力
      - 其他：老龄、种族、男性、有牙周炎既往史、口腔卫生不良、口腔科保健条件不够等

- **牙周疾病的检查**
  - 牙周组织的检查
    - 口腔卫生状况
      - 菌斑的检查
        - 2%碱性品红
      - 牙石及软垢的检查
    - 牙龈状况检查
    - 牙周探诊
      - 探诊内容
        - 探诊深度（PD）
          - 龈缘至袋底或龈沟底距离，正常2～3 mm，25g力探诊
        - 附着水平（AL）
          - 袋（沟）底至牙釉质牙骨质界距离，区分牙周炎与龈炎重要指标
        - 探诊后出血（BOP）
        - 龈下牙石
        - 根分叉病变的探查
      - 探诊方法
        - 工具：牙周探针
        - 探诊方法
          - 改良握笔式
          - 有支点
          - 力量：20~25g
          - 探针应与牙体长轴平行
          - 以提插方式移动探针
    - 牙齿动度
  - （牙合）及咬合功能的检查
    - （牙合）的检查
    - 早接触的检查
    - （牙合）干扰的检查
    - 食物嵌塞及其原因的检查
  - 影像学等其他检查

第二单元 牙龈疾病

- **白血病性龈病损（助理不考）**
  - 临床表现
    - 部位：波及龈乳头、龈缘和附着龈
    - 全口牙龈肿大，暗红发绀或苍白
    - 龈缘处组织坏死、溃疡和假膜形成
    - 出血倾向，出血不易止住
    - 伴有剧烈牙痛、发热、局部淋巴结肿大等全身症状
  - 诊断
    - 血常规及血涂片检查
    - 骨髓检查——明确诊断
    - 切忌活体组织检查
  - 治疗
    - 牙周保守治疗
    - 急性：一般不作洁治，必要时简单洁治术，动作轻柔
    - 3%过氧化氢、0.12%~0.2%氯己定溶液
    - 与内科医师配合
    - 口腔卫生教育

- **急性坏死性溃疡性龈炎（ANUG）**
  - 病因
    - 微生物：梭形杆菌，螺旋体，中间普氏菌
    - 已存在的慢性龈炎或牙周炎
    - 多有吸烟史
    - 常精神紧张、睡眠不足、过度疲劳、工作繁忙
    - 营养不良
  - 临床表现
    - 常发生于青壮年，男性吸烟者多见
    - 起病急，病程短
    - 特征性损害：龈乳头和龈缘的坏死
    - 自发性出血，出血不易止住
    - 疼痛明显
    - 特殊的腐败性恶臭
    - 重症患者可有低热，疲乏等全身症状
    - 坏死物涂片检查：可见大量梭形杆菌和螺旋体
  - 别名
    - 梭杆菌螺旋体性龈炎、战壕口
  - 治疗
    - 急性期：轻轻去除龈乳头及龈缘坏死组织，初步去除大块龈上牙石，动作不宜粗暴
    - 局部使用氧化剂：1%~3%过氧化氢溶液
    - 局部药物治疗：复方氯己定含漱液
    - 全身药物治疗：全身给予维生素C，蛋白质等支持疗法
    - 及时进行口腔卫生指导
    - 对全身性因素进行矫正和治疗
    - 急性期过后：洁治和刮治术；牙龈成形术等

急性龈乳头炎
- 病因
  - 牙龈乳头受到机械或化学刺激
- 临床表现
  - 局部龈乳头发红肿胀，探触和吸吮易出血
  - 自发性胀痛和明显探触痛
  - 增生牙龈与正常牙龈间有明显的沟状界线
  - 检查：龈乳头鲜红肿胀，探触痛明显，易出血，局部查到刺激物，牙可有轻度叩痛
- 治疗
  - 去除局部刺激因素
  - 消除急性炎症
  - 彻底去除病因

慢性龈炎
- 又名
  - 边缘性龈炎/单纯性龈炎
- 病因
  - 始动因子：菌斑微生物（优势菌：黏性放线菌）
- 临床表现
  - 局限于游离龈和龈乳头，严重时波及附着龈
  - 部位：前牙区为主，尤其下前牙区
  - 自觉症状：刷牙咬硬物出血、口腔异味，无自发性出血
  - 色：鲜红或暗红色，水肿明显，表面光亮
  - 形：龈乳头圆钝肥大，点彩可消失，增生牙龈覆盖牙冠<1/3
  - 质：松软脆弱，缺乏弹性
  - 龈沟深度：>3mm，无AL和牙槽骨吸收
  - 探诊出血：早期诊断
  - 龈沟液量增加：评估牙龈炎症客观指标
- 治疗
  - 去除病因：洁治、局部用药
  - 手术治疗：炎症消退后牙龈增生仍明显
  - 复查和维护：每6~12个月进行一次

青春期龈炎（助理不考）
- 病因
  - 菌斑（主要病因）
  - 性激素水平变化，牙龈对局部刺激反应性增强
- 部位
  - 前牙唇侧的牙龈乳头和龈缘
- 治疗
  - 洁治术，去除菌斑牙石
  - 配合局部的药物治疗
  - 个别病程长且牙龈过度肥大增生，牙龈切除术
  - 定期复查
  - 口腔卫生宣教

妊娠期龈炎

- 病因
  - 菌斑（主要病因）
  - 性激素水平变化，牙龈对局部刺激反应性增强
- 临床表现
  - 一个或多个龈乳头瘤样肥大
  - 发病时间
    - 妊娠2～3个月后开始出现明显症状
    - 8个月时达到高峰
    - 分娩后约2个月，减轻至妊娠前水平
  - 部位　个别或全口牙龈，前牙区为重
  - 自觉症状：吮吸或进食易出血，一般不疼痛
  - 妊娠期龈瘤：下前牙唇侧龈乳头多见
- 治疗
  - 去除局部刺激因素：操作仔细，动作轻柔
  - 口腔卫生教育
  - 避免使用全身药物治疗
  - 较大龈瘤：妊娠期4～6个月内酌情手术

牙龈纤维瘤病（助理不考）

- 病因
  - 至今不明，可有家族史
- 临床表现
  - 幼儿时发病，最早在乳牙萌出后，一般始于恒牙萌出后
  - 牙龈广泛增生，累及全口龈缘、龈乳头和附着龈，甚至达膜龈联合处
  - 增生以上颌磨牙腭侧最重
  - 增生的牙龈将牙齿挤压移位
  - 牙龈色形质多正常，增生牙龈覆盖牙冠>2/3
- 治疗
  - 牙龈成形术为主
  - 手术最好在青春期后进行

药物性牙龈肥大

- 病因
  - 药物
    - 抗癫痫药物：苯妥英钠/大仑丁
    - 硝苯地平/心痛定、维拉帕米
    - 免疫抑制剂：环孢素
- 临床表现
  - 部位：全口牙龈，上、下前牙区为重
  - 唇颊侧或舌腭侧龈乳头增生，小球状，覆盖牙冠1/3左右
  - 增生牙龈与正常牙龈间有明显的沟状界线
  - 增生的牙龈将牙齿挤压移位
  - 增生只发生在有牙区
- 治疗
  - 去除局部刺激因素
  - 局部药物治疗
  - 上述治疗后增生未完全消退：牙龈切除术和牙龈成形术
  - 口腔卫生教育
  - 上述治疗后症状未改善：与相关的专科医师协商更换药物

第三单元 牙周炎

- **反映全身疾病的牙周炎（助理不考）**
  - 掌跖角化-牙周破坏综合征
    - 又名Papillon-Lefevre综合征，罕见
    - 手掌、足底、肘部过度角化及鳞屑、皲裂，多汗和臭汗
    - 患儿智力及身体发育正常
    - 牙周病损：乳牙萌出不久即可发生，深牙周袋，炎症严重
  - Down综合征
    - 又名先天愚型，染色体21-三体综合征
    - 患者发育迟缓和智力低下
    - 严重牙周炎，乳牙和恒牙均可受累
  - 艾滋病
    - 线形牙龈红斑（LGE）
    - 坏死性溃疡性龈炎
    - 坏死性溃疡性牙周炎
    - 其他：毛状白斑、白念珠菌感染、复发性溃疡、Kaposi肉瘤

- **慢性牙周炎**
  - 病因
    - 牙菌斑——始动因子
  - 病理改变
    - 牙周袋：龈沟病理性加深
    - 牙槽骨吸收
  - 临床表现
    - 起病缓慢，自觉刷牙或进食出血或口内异味，一般无明显不适
    - 牙位特异性和位点特异性。同时侵犯多个牙，有一定对称性
    - 袋底位于釉牙骨质界根方，能探到釉牙骨质界，附着丧失
    - 主要特征
      - 牙周袋>3mm，并有炎症，多有牙龈出血
      - 邻面附着丧失>1mm
      - 牙周袋探诊后出血
      - 牙槽骨有水平型或垂直型吸收
    - 伴发症状
      - 根分叉病变
      - 牙周脓肿
      - 牙龈退缩、牙根敏感、根面龋
      - 食物嵌塞
      - 逆行性牙髓炎
      - 继发性咬合创伤
      - 口臭

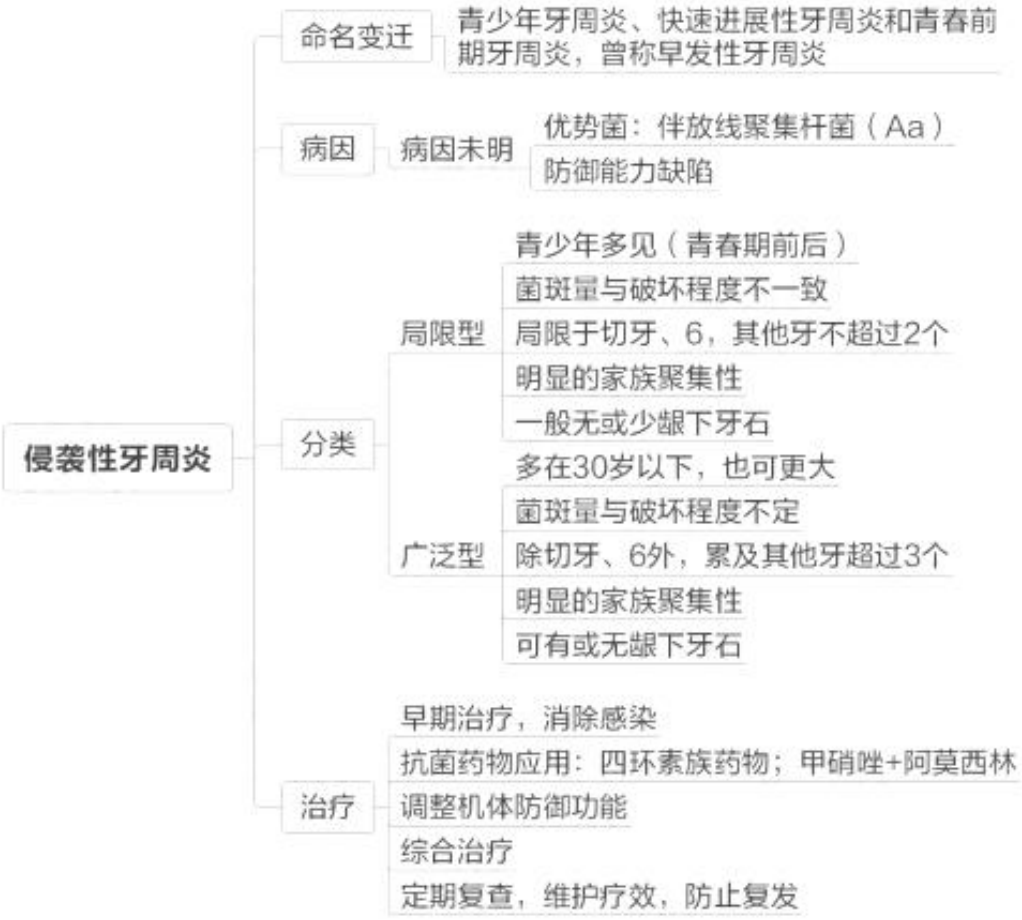

- **侵袭性牙周炎**
  - 命名变迁
    - 青少年牙周炎、快速进展性牙周炎和青春前期牙周炎，曾称早发性牙周炎
  - 病因
    - 病因未明
      - 优势菌：伴放线聚集杆菌（Aa）
      - 防御能力缺陷
  - 分类
    - 局限型
      - 青少年多见（青春期前后）
      - 菌斑量与破坏程度不一致
      - 局限于切牙、6，其他牙不超过2个
      - 明显的家族聚集性
      - 一般无或少龈下牙石
    - 广泛型
      - 多在30岁以下，也可更大
      - 菌斑量与破坏程度不定
      - 除切牙、6外，累及其他牙超过3个
      - 明显的家族聚集性
      - 可有或无龈下牙石
  - 治疗
    - 早期治疗，消除感染
    - 抗菌药物应用：四环素族药物；甲硝唑+阿莫西林
    - 调整机体防御功能
    - 综合治疗
    - 定期复查，维护疗效，防止复发

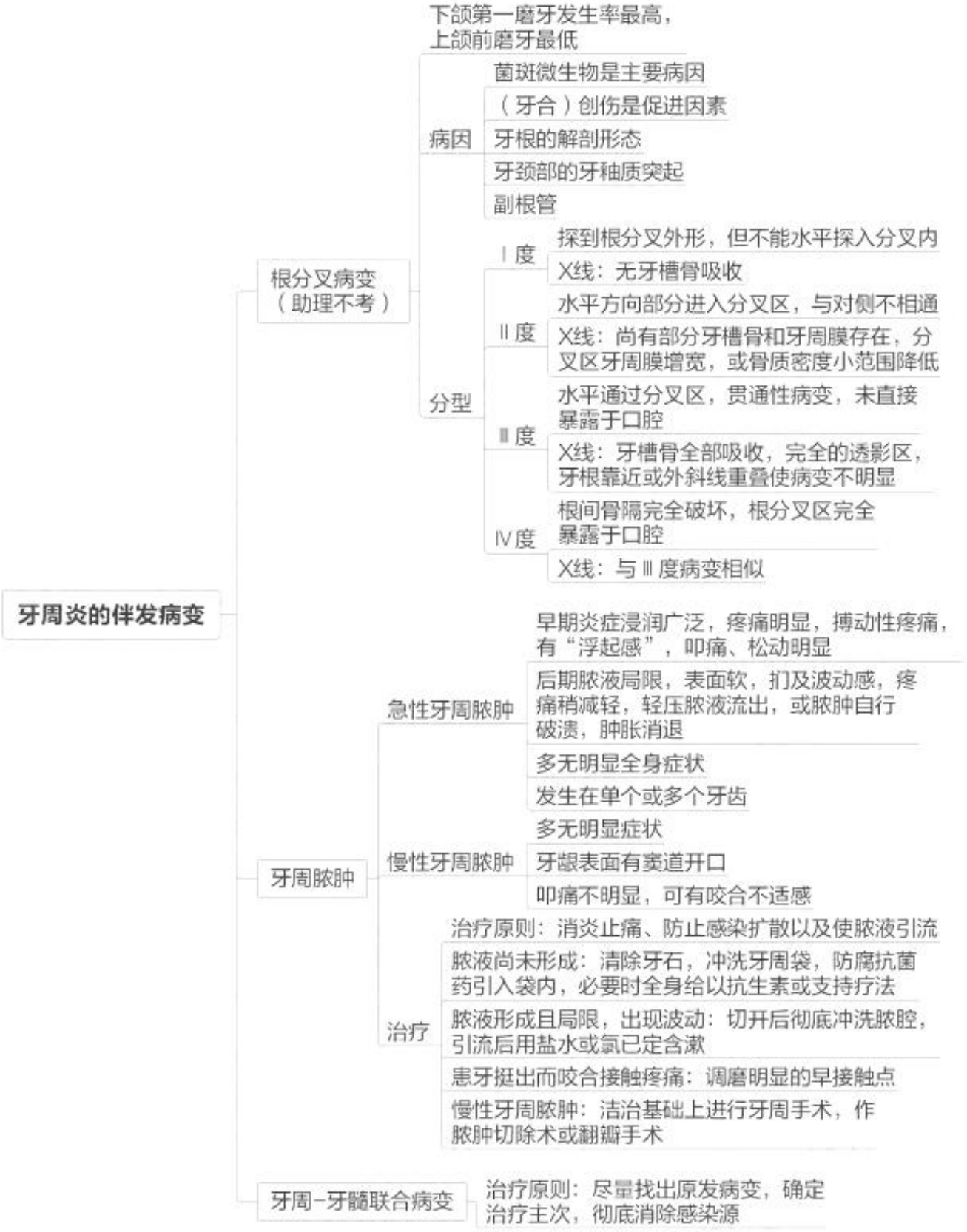

牙周炎的伴发病变

- 根分叉病变（助理不考）
  - 下颌第一磨牙发生率最高，上颌前磨牙最低
  - 病因
    - 菌斑微生物是主要病因
    - （牙合）创伤是促进因素
    - 牙根的解剖形态
    - 牙颈部的牙釉质突起
    - 副根管
  - 分型
    - Ⅰ度
      - 探到根分叉外形，但不能水平探入分叉内
      - X线：无牙槽骨吸收
    - Ⅱ度
      - 水平方向部分进入分叉区，与对侧不相通
      - X线：尚有部分牙槽骨和牙周膜存在，分叉区牙周膜增宽，或骨质密度小范围降低
    - Ⅲ度
      - 水平通过分叉区，贯通性病变，未直接暴露于口腔
      - X线：牙槽骨全部吸收，完全的透影区，牙根靠近或外斜线重叠使病变不明显
    - Ⅳ度
      - 根间骨隔完全破坏，根分叉区完全暴露于口腔
      - X线：与Ⅲ度病变相似
- 牙周脓肿
  - 急性牙周脓肿
    - 早期炎症浸润广泛，疼痛明显，搏动性疼痛，有“浮起感”，叩痛、松动明显
    - 后期脓液局限，表面软，扪及波动感，疼痛稍减轻，轻压脓液流出，或脓肿自行破溃，肿胀消退
    - 多无明显全身症状
    - 发生在单个或多个牙齿
  - 慢性牙周脓肿
    - 多无明显症状
    - 牙龈表面有窦道开口
    - 叩痛不明显，可有咬合不适感
  - 治疗
    - 治疗原则：消炎止痛、防止感染扩散以及使脓液引流
    - 脓液尚未形成：清除牙石，冲洗牙周袋，防腐抗菌药引入袋内，必要时全身给以抗生素或支持疗法
    - 脓液形成且局限，出现波动：切开后彻底冲洗脓腔，引流后用盐水或氯已定含漱
    - 患牙挺出而咬合接触疼痛：调磨明显的早接触点
    - 慢性牙周脓肿：洁治基础上进行牙周手术，作脓肿切除术或翻瓣手术
- 牙周-牙髓联合病变
  - 治疗原则：尽量找出原发病变，确定治疗主次，彻底消除感染源

第四单元 牙周疾病治疗

- **牙周手术治疗**
  - 牙龈切除术
    - 适应证
      - 牙龈增生性病损，基础治疗后牙龈仍肥大、增生，形态不佳，或存在假性牙周袋，全身健康无手术禁忌证
      - 后牙区中等深度的骨上袋，袋底不超过膜龈联合，附着龈宽度足够
      - 牙龈瘤和妨碍进食的妊娠瘤，全身状况允许
      - 冠周龈片覆盖在阻生牙面上，该阻生牙位置基本正常，切除龈片有利于牙萌出
  - 牙周翻瓣术
    - 适应证
      - 深牙周袋或复杂性牙周袋，基础治疗后PD＞5mm，BOP（+）
      - 牙周袋底超过膜龈联合界，不宜做牙周袋切除
      - 有骨下袋形成，需作骨修整或需进行植骨
      - 根分叉病变伴深牙周袋或牙周-牙髓联合病变，需直视下平整根面，并暴露根分叉，或需截除某一患根
    - 切口的设计
      - 水平切口
        - 第一切口：内斜切口。最关键、采用最多
        - 第二切口：沟内切口
        - 第三切口：牙间切口/牙间水平切口
      - 纵行切口/垂直切口
      - 保留龈乳头切口：植骨术或引导性组织再生术和前牙美观需要
  - 磨牙远中楔形瓣切除术
    - 适应证：最后一个磨牙远中牙周袋，缺牙区间隙的近、远中牙周袋，尤其伴有骨下袋
  - 切除性骨手术
    - 适应证
      - 浅的一壁骨袋或宽而浅的二壁骨袋难以有新骨修复
      - 邻面骨凹坑状吸收，骨再生的可能性较小
      - 牙槽嵴圆钝肥厚或突出呈壁架状，需修整成形
      - 向邻近缺牙区倾斜的牙齿
      - 骨边缘线高低不齐或邻面骨低于颊、舌面而使骨缘线呈反波浪形
      - Ⅱ度根分叉病变但附着龈宽度较窄，或Ⅲ度根分叉病变，再生性治疗难以成功

牙周手术治疗

- 再生性手术
  - 植骨术
    - 二壁及三壁骨下袋
    - Ⅱ度根分叉病变
    - 牙龈瓣能覆盖骨面及根分叉区
  - 引导性组织再生术（GTR）
    - 窄而深骨内袋，三壁骨袋效果最好，窄而深的二壁骨袋
    - Ⅱ度根分叉病变，尤下颌牙Ⅱ度根分叉病变
    - 仅涉及唇面的牙龈退缩，邻面无牙槽骨吸收且龈乳头完好
- 截根术
  - 适应证
    - 多根牙某一或两个根（上颌磨牙）牙周组织破坏严重，有Ⅱ或Ⅳ度根分叉病变，其余牙根病情较轻，牙齿松动不明显
    - 磨牙一个根发生纵裂或横折，而其他根完好
    - 磨牙一个根有严重的根尖病变，根管不通或器械折断不能取出，影响根尖病变的治愈者
- 分根术
  - 适应证
    - 牙龈瘤和妨碍进食的妊娠瘤，全身状况允许
    - 患牙两个根周围有充分的支持骨，牙无明显松动
- 半切术
  - 适应证
    - 下颌磨牙根分叉病变，一根受累，另一根较健康，有支持骨，不松动，并能进行根管治疗
    - 需留作基牙的患牙，尤其患牙为牙列最远端的牙，保留半个牙可作为修复体的基牙，避免作单端修复体
- 牙周-牙髓联合病变，有一根明显受累，患牙可以进行彻底的根管治疗

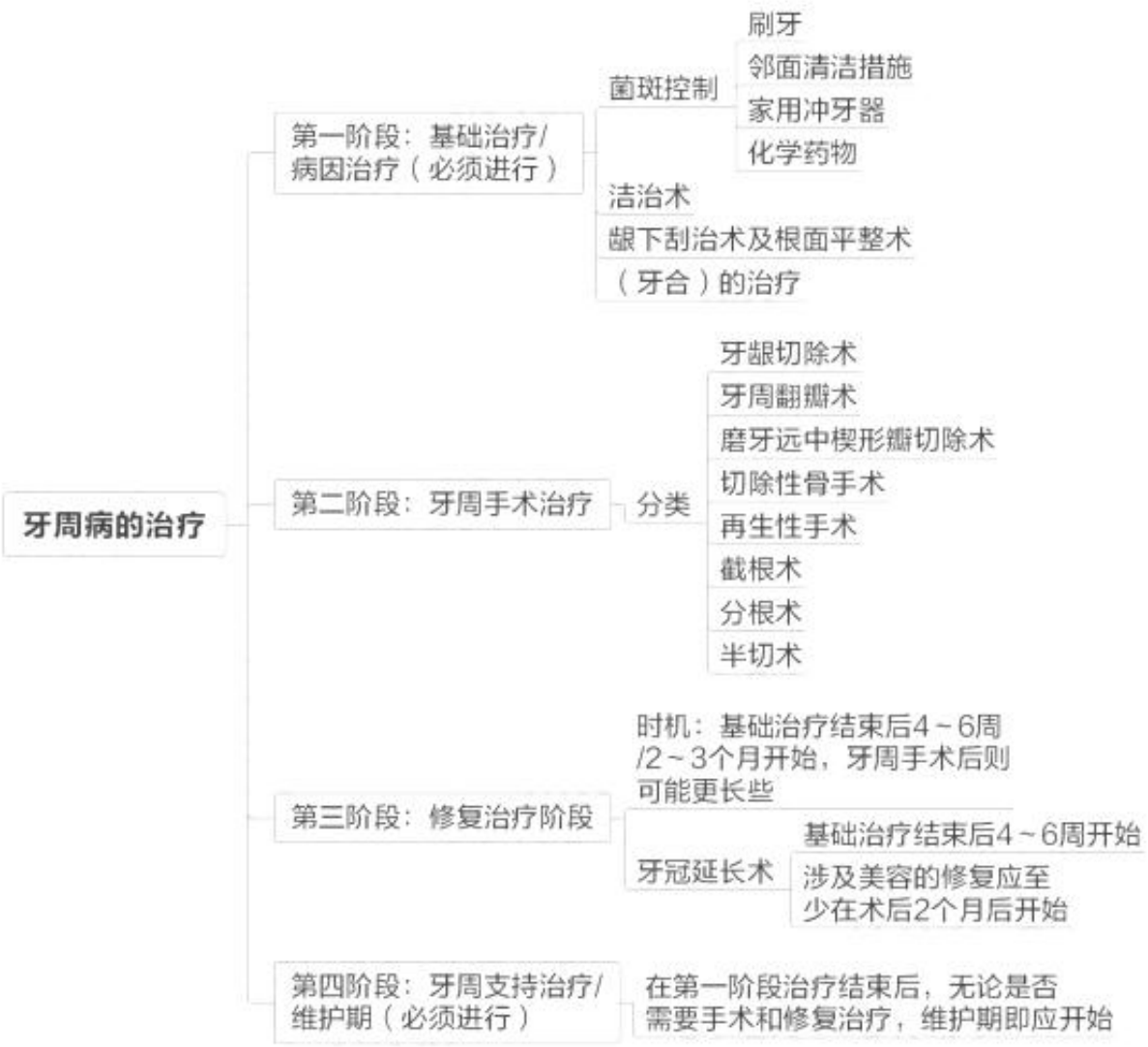

- 牙周病的治疗
  - 第一阶段：基础治疗/病因治疗（必须进行）
    - 菌斑控制
      - 刷牙
      - 邻面清洁措施
      - 家用冲牙器
      - 化学药物
    - 洁治术
    - 龈下刮治术及根面平整术
    - （牙合）的治疗
  - 第二阶段：牙周手术治疗
    - 分类
      - 牙龈切除术
      - 牙周翻瓣术
      - 磨牙远中楔形瓣切除术
      - 切除性骨手术
      - 再生性手术
      - 截根术
      - 分根术
      - 半切术
  - 第三阶段：修复治疗阶段
    - 时机：基础治疗结束后4～6周/2～3个月开始，牙周手术后则可能更长些
    - 牙冠延长术
      - 基础治疗结束后4～6周开始
      - 涉及美容的修复应至少在术后2个月后开始
  - 第四阶段：牙周支持治疗/维护期（必须进行）
    - 在第一阶段治疗结束后，无论是否需要手术和修复治疗，维护期即应开始

第八章 黏膜病学

第一单元 口腔黏膜感染性疾病

- **口腔念珠菌病**
  - 病因
    - 白念珠菌
  - 临床表现
    - 念珠菌口炎
      - 急性假膜型
        - 新生儿最多见，又称新生儿鹅口疮或雪口病
        - 新生儿好发于颊、舌、软腭及唇
          - 白色或蓝白色丝线状斑片，稍用力可擦掉
          - 全身反应一般较轻
        - 成人：自觉口干、烧灼不适，轻微疼痛
      - 急性红斑(萎缩)型
        - 又称抗生素口炎、抗生素舌炎
        - 舌黏膜多见
      - 慢性红斑型（萎缩型）念珠菌病
        - 又称为义齿性口炎
        - 黏膜亮红色水肿，或有黄白色条索状或斑点状假膜
      - 慢性增殖性念珠菌病
        - 又称慢性肥厚型念珠菌口炎、念珠菌性白斑
        - 颊黏膜、舌背及腭部多见
    - 念珠菌性唇炎
      - 念珠菌感染引起的慢性唇炎，多发于50岁以上者
    - 念珠菌口角炎
      - 以湿白糜烂为特征的真菌性口角炎
    - 慢性黏膜皮肤念珠菌病（CMCC）
  - 治疗
    - 局部药物治疗
      - 2%~4%碳酸氢钠溶液
      - 氯己定
      - 西地碘
      - 制霉菌素
      - 咪康唑
    - 全身抗真菌药物治疗
      - 氟康唑、伊曲康唑
    - 支持治疗
    - 手术治疗

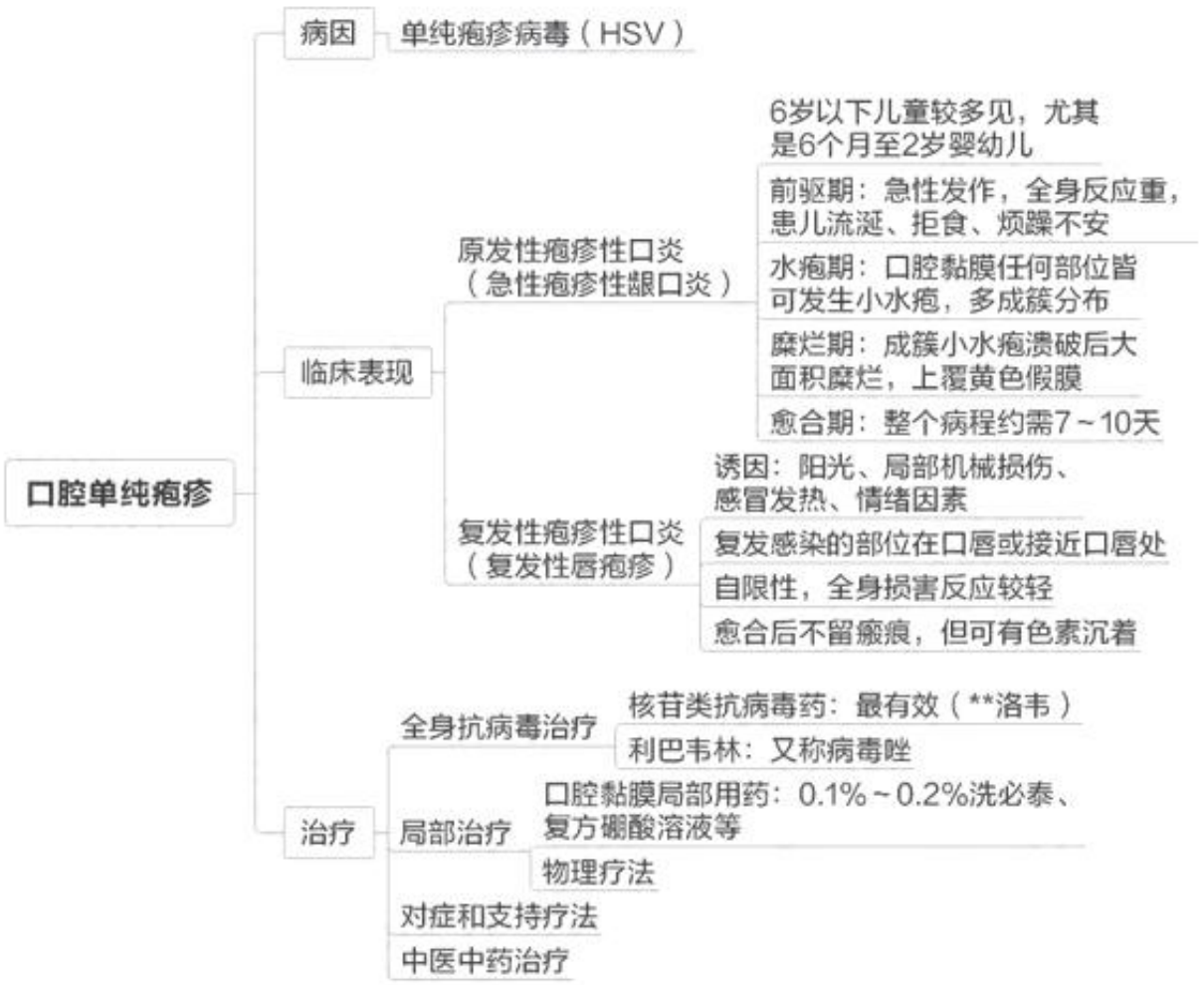

- **口腔单纯疱疹**
  - 病因
    - 单纯疱疹病毒（HSV）
  - 临床表现
    - 原发性疱疹性口炎（急性疱疹性龈口炎）
      - 6岁以下儿童较多见，尤其是6个月至2岁婴幼儿
      - 前驱期：急性发作，全身反应重，患儿流涎、拒食、烦躁不安
      - 水疱期：口腔黏膜任何部位皆可发生小水疱，多成簇分布
      - 糜烂期：成簇小水疱溃破后大面积糜烂，上覆黄色假膜
      - 愈合期：整个病程约需7～10天
    - 复发性疱疹性口炎（复发性唇疱疹）
      - 诱因：阳光、局部机械损伤、感冒发热、情绪因素
      - 复发感染的部位在口唇或接近口唇处
      - 自限性，全身损害反应较轻
      - 愈合后不留瘢痕，但可有色素沉着
  - 治疗
    - 全身抗病毒治疗
      - 核苷类抗病毒药：最有效（**洛韦）
      - 利巴韦林：又称病毒唑
    - 局部治疗
      - 口腔黏膜局部用药：0.1%～0.2%洗必泰、复方硼酸溶液等
      - 物理疗法
    - 对症和支持疗法
    - 中医中药治疗

第二单元 口腔黏膜溃疡类疾病

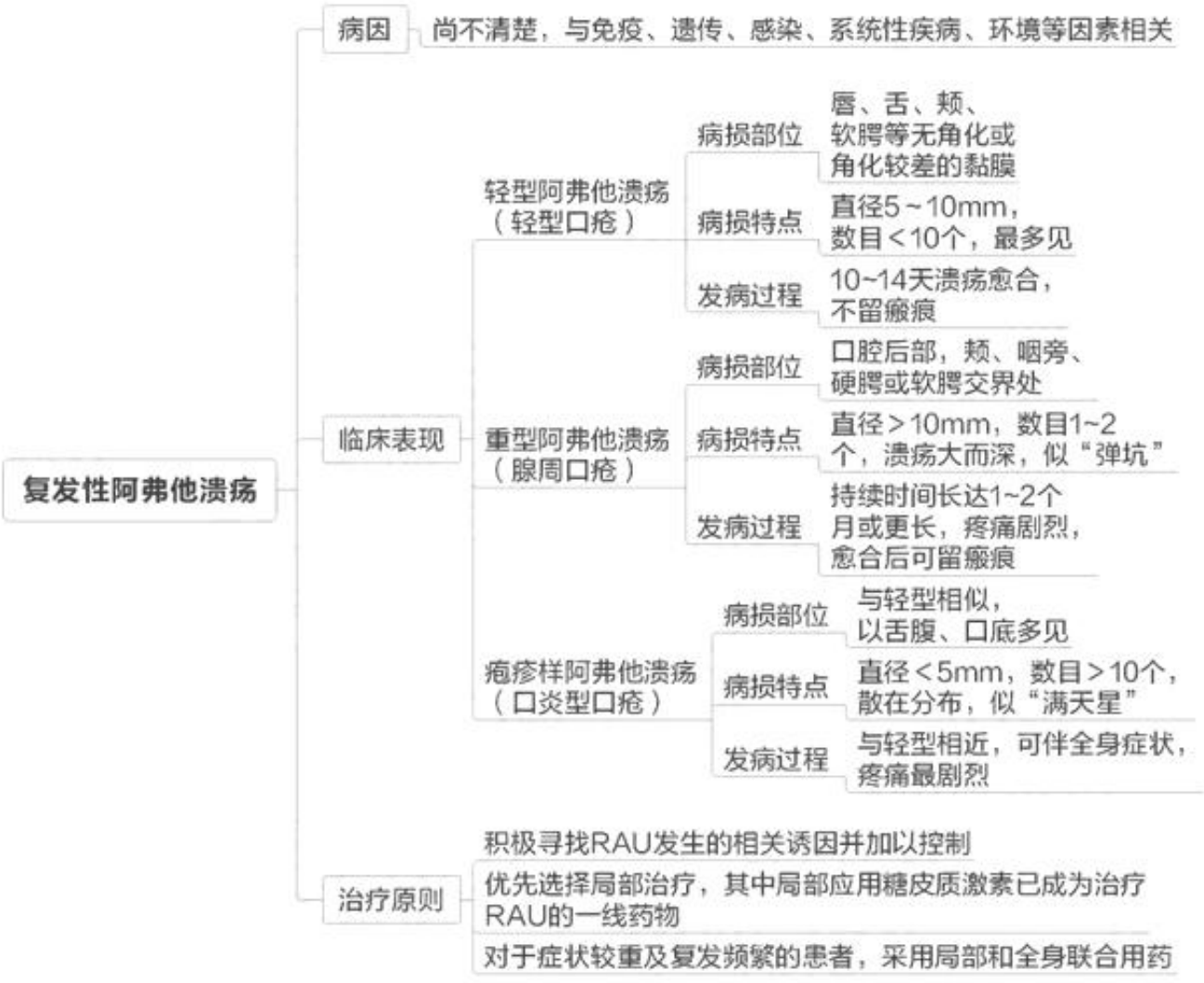

- **复发性阿弗他溃疡**
  - 病因
    - 尚不清楚，与免疫、遗传、感染、系统性疾病、环境等因素相关
  - 临床表现
    - 轻型阿弗他溃疡（轻型口疮）
      - 病损部位
        - 唇、舌、颊、软腭等无角化或角化较差的黏膜
      - 病损特点
        - 直径5～10mm，数目＜10个，最多见
      - 发病过程
        - 10~14天溃疡愈合，不留瘢痕
    - 重型阿弗他溃疡（腺周口疮）
      - 病损部位
        - 口腔后部，颊、咽旁、硬腭或软腭交界处
      - 病损特点
        - 直径＞10mm，数目1~2个，溃疡大而深，似“弹坑”
      - 发病过程
        - 持续时间长达1~2个月或更长，疼痛剧烈，愈合后可留瘢痕
    - 疱疹样阿弗他溃疡（口炎型口疮）
      - 病损部位
        - 与轻型相似，以舌腹、口底多见
      - 病损特点
        - 直径＜5mm，数目＞10个，散在分布，似“满天星”
      - 发病过程
        - 与轻型相近，可伴全身症状，疼痛最剧烈
  - 治疗原则
    - 积极寻找RAU发生的相关诱因并加以控制
    - 优先选择局部治疗，其中局部应用糖皮质激素已成为治疗RAU的一线药物
    - 对于症状较重及复发频繁的患者，采用局部和全身联合用药

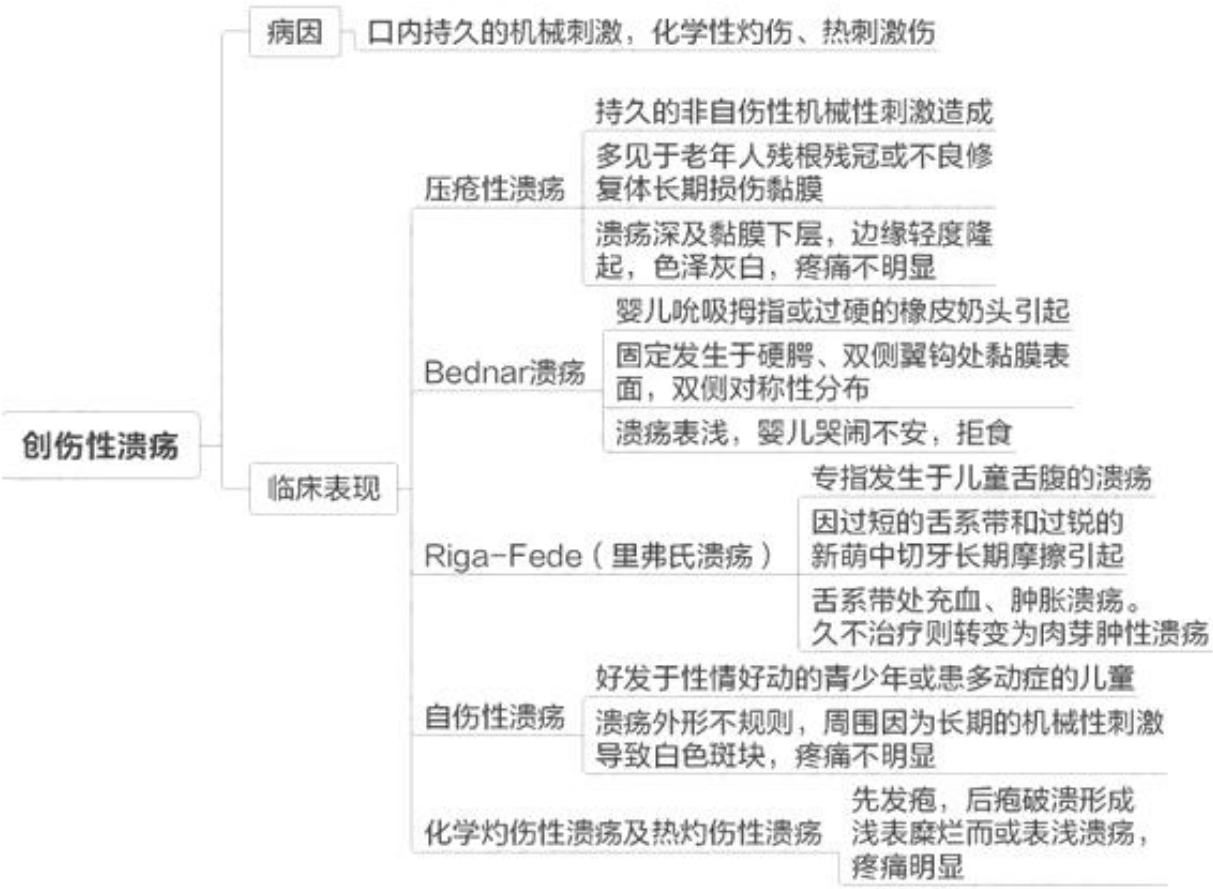

- 创伤性溃疡
  - 病因
    - 口内持久的机械刺激，化学性灼伤、热刺激伤
  - 临床表现
    - 压疮性溃疡
      - 持久的非自伤性机械性刺激造成
      - 多见于老年人残根残冠或不良修复体长期损伤黏膜
      - 溃疡深及黏膜下层，边缘轻度隆起，色泽灰白，疼痛不明显
    - Bednar溃疡
      - 婴儿吮吸拇指或过硬的橡皮奶头引起
      - 固定发生于硬腭、双侧翼钩处黏膜表面，双侧对称性分布
      - 溃疡表浅，婴儿哭闹不安，拒食
    - Riga-Fede（里弗氏溃疡）
      - 专指发生于儿童舌腹的溃疡
      - 因过短的舌系带和过锐的新萌中切牙长期摩擦引起
      - 舌系带处充血、肿胀溃疡。久不治疗则转变为肉芽肿性溃疡
    - 自伤性溃疡
      - 好发于性情好动的青少年或患多动症的儿童
      - 溃疡外形不规则，周围因为长期的机械性刺激导致白色斑块，疼痛不明显
    - 化学灼伤性溃疡及热灼伤性溃疡
      - 先发疱，后疱破溃形成浅表糜烂而或表浅溃疡，疼痛明显

第三单元 口腔黏膜斑纹类疾病

- **口腔白斑病**
  - 病因
    - 尚不完全清楚
      - 吸烟等理化刺激
      - 念珠菌感染
      - 人乳头瘤病毒感染
      - 全身因素
  - 临床表现
    - 均质型
      - 口腔黏膜上出现白色或灰白色的均质型较硬的斑块
      - 质地紧密，损害形态与面积不等，轻度隆起成高低不平
      - 表面呈皱纸状，或出现细小裂纹
      - 无自觉症状，或有粗涩感
    - 非均质型（易癌变）
      - 疣状型
        - 损害隆起，表面高低不平，伴有乳头状或毛刺状突起
        - 除位于牙龈或上腭外，基底无明显硬结，损害区粗糙感明显
      - 溃疡型
        - 在增厚的白色斑块上，有糜烂或溃疡
        - 多自觉疼痛
      - 颗粒型
        - 白色损害呈颗粒状突起，致黏膜表面不平整
        - 颊黏膜口角区多见
        - 多可查到白念珠菌感染
  - 治疗
    - 尚无特效治疗方法
      - 原则：卫生宣教、消除局部刺激因素、监测和预防癌变
      - 首先应去除可能的致病因素
      - 保守治疗：主要是维生素A及其衍生物
      - 伴白念珠菌感染病损，可配合抗菌治疗
      - 有癌变倾向，应定期随访
        - 非均质型更易恶变
        - 危险区：腹、口底、舌侧缘、软腭复合体及口角联合区
        - 年龄越大，得病时间越长，越易恶变
        - 女性恶变率高于男性
        - 伴有念珠菌感染的口腔白斑病更易恶变
      - 已证明具有癌前改变的损害，应及早予以手术切除

口腔扁平苔藓

- 病因
  - 不明　心理、免疫、感染、内分泌、微循环障碍、遗传等因素
- 临床表现
  - 皮肤损害
    - 病损可发生于身体各部位，四肢多于躯干
    - 紫红色或者暗红色、多角形扁平丘疹
    - 境界清楚，质地坚硬干燥
    - 镜下wickham纹
    - 多有搔痕，有溃疡时出现疼痛
  - 口腔黏膜损害
    - 主要发生于颊部，其次是舌、龈、唇、腭、口底等处
    - 糜烂型
      - 白色病损
      - 线纹间及病损周围黏膜发生充血、糜烂、溃疡。患者有刺激痛、自发痛
    - 非糜烂型
      - 网状：灰白色网状条纹稍高隆起黏膜表面
      - 环状：灰白色微小丘疹组成细条纹，稍高隆起成环形、半环形
      - 斑块：形状不规则，类圆形或不规则形，微凹下，舌背乳头萎缩致病损表面光滑
      - 水疱：上皮与下方的结缔组织分离，导致水疱形成
  - 指甲与（或）趾甲损害
    - 多见于拇指
    - 甲板有纵沟、点隙、切削面；甲部增厚或变薄
  - 生殖器黏膜损害
    - 常呈暗红色的圆或椭圆形斑块，表面可见白色网状损害，容易发生糜烂
- 治疗
  - 心理治疗
  - 局部治疗
  - 全身治疗
  - 中医辨证论治或中成药治疗

第四单元 唇、舌疾病

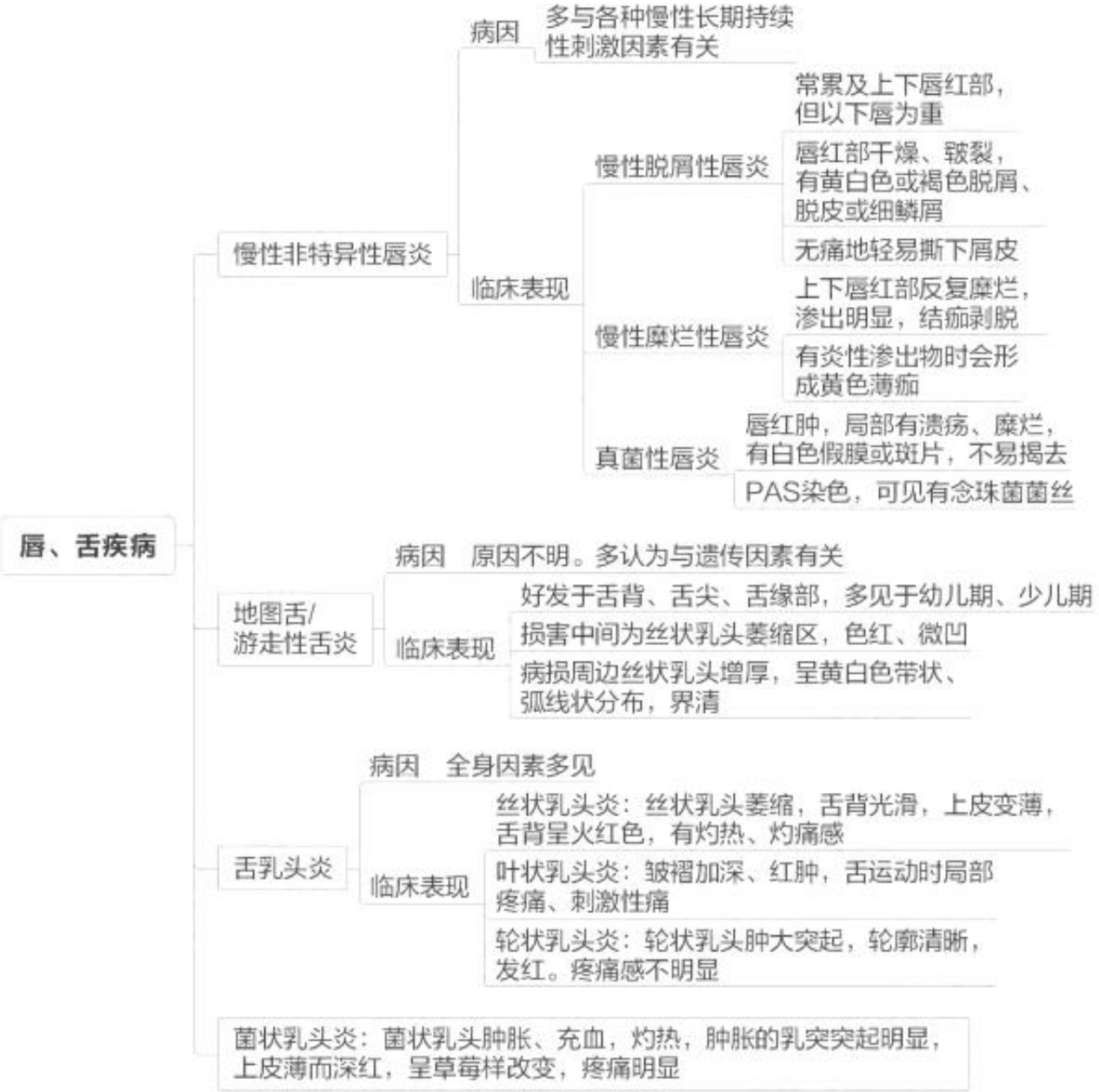

- **唇、舌疾病**
  - 慢性非特异性唇炎
    - 病因
      - 多与各种慢性长期持续性刺激因素有关
    - 临床表现
      - 慢性脱屑性唇炎
        - 常累及上下唇红部，但以下唇为重
        - 唇红部干燥、皲裂，有黄白色或褐色脱屑、脱皮或细鳞屑
        - 无痛地轻易撕下屑皮
      - 慢性糜烂性唇炎
        - 上下唇红部反复糜烂，渗出明显，结痂剥脱
        - 有炎性渗出物时会形成黄色薄痂
      - 真菌性唇炎
        - 唇红肿，局部有溃疡、糜烂，有白色假膜或斑片，不易揭去
        - PAS染色，可见有念珠菌菌丝
  - 地图舌/游走性舌炎
    - 病因
      - 原因不明。多认为与遗传因素有关
    - 临床表现
      - 好发于舌背、舌尖、舌缘部，多见于幼儿期、少儿期
      - 损害中间为丝状乳头萎缩区，色红、微凹
      - 病损周边丝状乳头增厚，呈黄白色带状、弧线状分布，界清
  - 舌乳头炎
    - 病因
      - 全身因素多见
    - 临床表现
      - 丝状乳头炎：丝状乳头萎缩，舌背光滑，上皮变薄，舌背呈火红色，有灼热、灼痛感
      - 叶状乳头炎：皱褶加深、红肿，舌运动时局部疼痛、刺激性痛
      - 轮状乳头炎：轮状乳头肿大突起，轮廓清晰，发红。疼痛感不明显
  - 菌状乳头炎：菌状乳头肿胀、充血，灼热，肿胀的乳突突起明显，上皮薄而深红，呈草莓样改变，疼痛明显

第九章 儿童口腔医学

第一单元 龋病

- **龋病**
  - 乳牙龋
    - 乳牙的患龋因素及特点
      - 形态解剖特点
      - 组织结构特点
      - 儿童饮食特点
      - 口腔自洁和清洁作用差
    - 乳牙龋齿患病特点
      - 患龋率高，发病时间早
      - 龋发展速度快
      - 自觉症状不明显，易忽略
      - 龋齿多发，龋坏范围广
      - 修复性牙本质形成活跃
    - 临床常用分类
      - 低龄儿童龋
      - 重度低龄儿童龋
      - 喂养龋
      - 环状龋
      - 猛性龋
    - 乳牙龋齿的治疗
      - 药物治疗
      - 修复治疗
        - 充填治疗
          - 玻璃离子水门汀充填
          - 银汞合金充填
          - 复合树脂充填
        - 嵌体修复
        - 金属预成冠修复
  - 年轻恒牙龋
    - 年轻恒牙解剖结构
      - 牙髓腔大，髓角高，根管壁薄，根尖孔未发育完全
      - 牙根发育完成在萌出后3~5年左右
      - 牙体硬组织硬度比成熟恒牙差，弹性、抗压力较低
      - 牙本质小管粗大，完全萌出建（牙合）需要一定时间，龈缘还在不断退缩，龈沟呈袋状，牙周组织连接尚不稳定
    - 治疗原则
      - 制备洞形时，宜减速切削避免牙釉质发生裂纹
      - 去龋和备洞时要小心操作，保护牙髓，避免不必要的露髓
      - 近髓时应做间接盖髓，应妥善垫底并且选用对牙髓无刺激的材料

第二单元　牙髓病与根尖周病

- **牙髓病与根尖周病**
  - 乳牙
    - 特征性表现
      - 疼痛
      - 肿胀
      - 叩痛和松动
      - 牙髓活力测验
      - X线检查
    - 乳牙牙髓病治疗
      - 间接牙髓治疗
      - 直接盖髓术
      - 乳牙牙髓切断术
      - 乳牙根管治疗术
    - 乳牙根尖周病治疗
      - 乳牙急性根尖周炎的应急处理
      - 乳牙根管治疗术
      - 干髓术
  - 年轻恒牙
    - 临床特点
      - 年轻恒牙牙髓炎多由龋病引起
      - 龋病引起的牙髓炎症以慢性炎症为主
      - 年轻恒牙的根尖周病多是牙髓炎症或牙髓坏死的继发病
      - 年轻恒牙牙髓、根尖周组织疏松，血运丰富，炎症感染易于扩散
    - 治疗
      - 根尖诱导成形术

第三单元　咬合发育问题

- **咬合发育问题**
  - 间隙保持器分类
    - 固定式
      - 带环（全冠）丝圈式
        - 单侧或双侧单个乳磨牙早失；Ⅴ早失，6完全萌出
      - 舌弓和Nance弓（腭弓）式
        - 两侧都存在Ⅴ或6，全口多个近期继承恒牙将萌
        - 不能配合配戴功能性活动保
      - 远中导板式
        - Ⅴ早失、6尚未萌出或萌出不足
      - 充填式
        - 单个乳磨牙早失，间隙两侧的牙齿近缺隙面有邻面龋波及牙髓需做根管治疗者
    - 可摘式
      - 缺牙多于两个乳磨牙，两侧缺失多于一个乳磨牙，或伴前
  - 保持间隙应考虑的有关因素
    - 1.儿童的年龄和牙龄
    - 2.恒牙胚发育情况
    - 3.牙齿萌出的先后顺序
    - 4.乳牙早失的部位
    - 5.牙量和骨量的关系
    - 6.年轻恒牙早失的间隙处理

第四单元 牙外伤

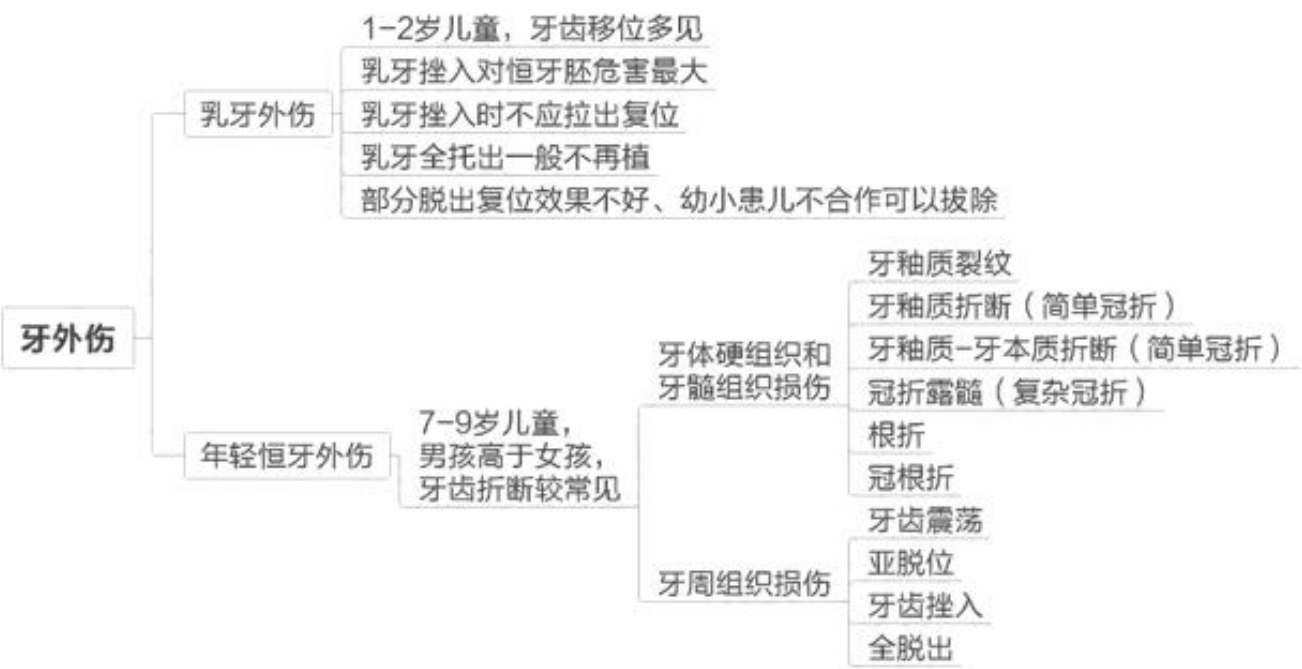

- 牙外伤
  - 乳牙外伤
    - 1-2岁儿童，牙齿移位多见
    - 乳牙挫入对恒牙胚危害最大
    - 乳牙挫入时不应拉出复位
    - 乳牙全托出一般不再植
    - 部分脱出复位效果不好、幼小患儿不合作可以拔除
  - 年轻恒牙外伤
    - 7-9岁儿童，男孩高于女孩，牙齿折断较常见
      - 牙体硬组织和牙髓组织损伤
        - 牙釉质裂纹
        - 牙釉质折断（简单冠折）
        - 牙釉质-牙本质折断（简单冠折）
        - 冠折露髓（复杂冠折）
        - 根折
        - 冠根折
      - 牙周组织损伤
        - 牙齿震荡
        - 亚脱位
        - 牙齿挫入
        - 全脱出