

食管癌

病因

- 一、化学成分
 - 亚硝酸胺
 - 真菌毒素
- 二、慢性理化刺激及炎症
 - 吸烟、饮酒
 - 粗糙、过烫食物
- 三、营养因素
 - 维生素
 - 微量元素
- 四、遗传因素
 - 家族倾向
 - 癌基因与抑癌基因失衡

病理

- 1. 部位：胸中段 > 胸下段 > 胸上段
- 2. 大体病理
 - 早期食管癌：黏膜层和黏膜下层，不伴淋巴结转移
 - 中晚期食管癌：食管全周或邻居器官，伴淋巴结转移
- 3. 组织病理
 - 鳞状细胞癌：最常见
 - 腺癌：Barrett食管恶变
- 4. 转移
 - 1. 直接蔓延：最早
 - 2. 淋巴转移：最主要
 - 3. 血行转移：肝、肺、骨
- 5. 病理形态
 - 髓质型；蕈伞型
 - 溃疡型；缩窄型（硬化型）

临床表现

- 一、早期
 - 间歇性吞咽困难
 - 哽噎停滞感
- 二、中晚期
 - 进行性加重的吞咽困难
 - 食物返流
 - 咽下疼痛
- 三、食管外表现
 - 喉返神经→声嘶
 - 膈神经→呃逆
 - 肝转移→黄疸

诊断

- 1. 胃镜 首选；取活检→确诊
- 2. 食管拉网检查 普查；筛查
- 3. 食管钡餐 管壁僵硬；龛影；充盈缺损
- 4. CT、EUS 判断壁内浸润深度
- 5. PET-CT 远处转移

鉴别诊断

- 1. 食管静脉曲张：钡餐呈虫蚀样、蚯蚓样、串珠样
- 2. 贲门失弛缓症：钡剂鸟嘴状（笨鸟先飞）边缘光滑
- 3. 贲门癌：精神因素诱发，无器质性食管病变

治疗

- 1. 手术治疗 中下段食管癌（距门齿 > 25cm）
- 2. 放疗 颈段、胸上段（距门齿 < 25cm）
- 3. 化疗
- 4. 姑息治疗
 - 单纯扩张
 - 食管内支架置放术
 - 内镜下癌肿消融术



胆管癌

病理

1. 病理类型：腺癌
2. 转移途径：淋巴转移

临床表现

1. 上段：胆囊不肿大；黄疸出现最早，进行性加深
2. 中段：胆囊肿大；黄疸出现早
3. 下端：胆囊肿大；黄疸出现晚

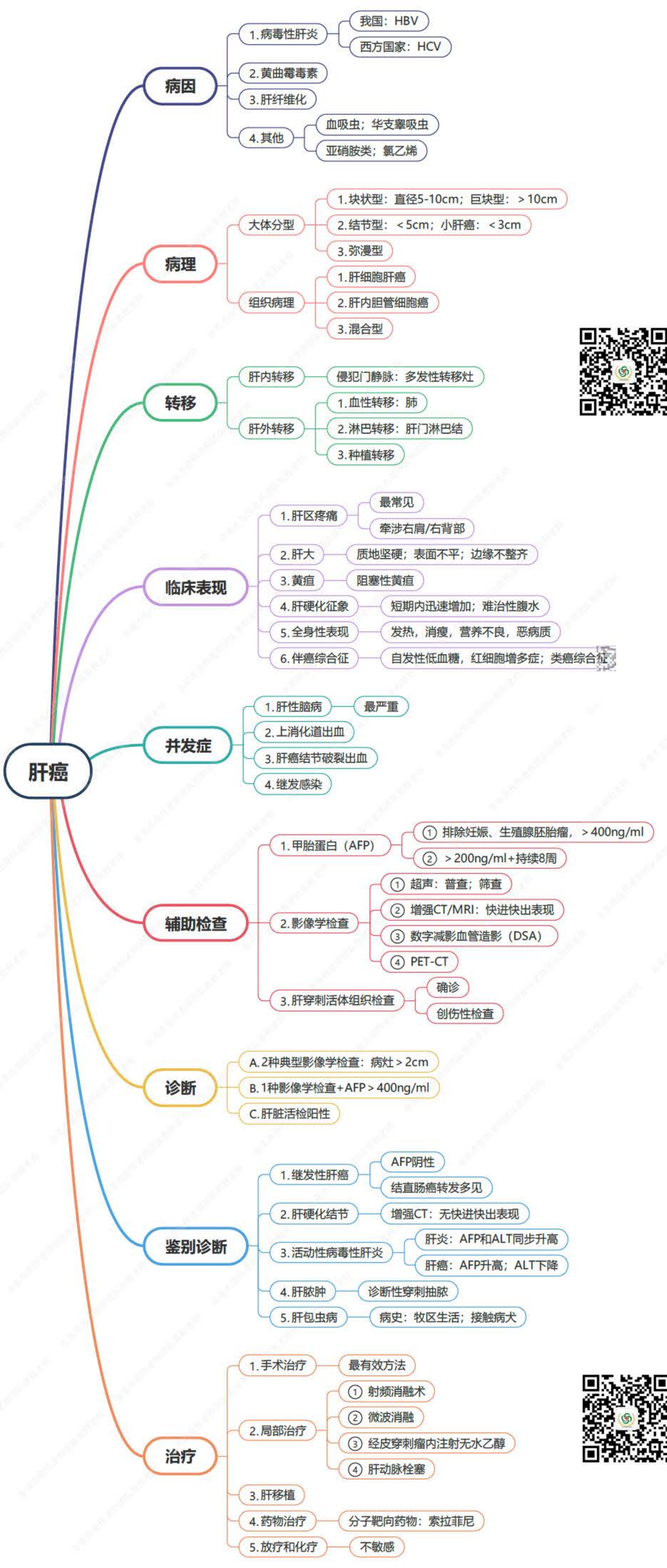
诊断

B超：首选

治疗

手术治疗：胆管癌根治术





结肠癌

病因

- 遗传突变 — 增生→腺瘤→癌变
- 高危因素 — 高动物脂肪和动物蛋白

病理

- 一、大体分型
 - 1. 溃疡型：最常见
 - 2. 隆起型：右侧；预后好
 - 3. 浸润型：左侧；预后差
- 二、组织学分类
 - ★ 1. 腺癌
 - ① 管状腺癌
 - ② 乳头状腺癌
 - ③ 粘液腺癌
 - ④ 印戒细胞癌 — 预后差
 - 2. 腺鳞癌
 - 3. 未分化癌 — 预后差

TNM分期

- T
 - Tis: 原位癌
 - T1: 黏膜下层
 - T2: 固有肌层
 - T3: 浆膜层
 - T4
 - T4a: 脏腹膜
 - T4b: 其他器官
- N
 - N0: 无淋巴结转移
 - N1: 1-3个淋巴结转移
 - N4: ≥4个淋巴结转移
- M
 - M0: 无远处转移
 - M1: 有远处转移

转移

- ★ 1. 淋巴转移
- 2. 血性转移 — 肝
- 3. 直接浸润
- 4. 腹膜种植转移

临床表现

- 1. 排便习惯与粪便性状改变 — 最早出现
- 2. 腹痛；腹部包块；肠梗阻
- 3. 全身症状 — 贫血、消瘦；黄疸、腹水；恶病质
- 4. 特点
 - 右侧 — 隆起型；全身症状；贫血；腹部肿块；一期手术为主；
 - 左侧 — 浸润性；肠梗阻；腹泻、便秘；便血；二期手术为主

诊断

- 1. 结肠镜+活检 — ★ 首选；确诊
- 2. X线钡剂灌肠 — 次选
- 3. 盆腔MRI；腹部CT — 有无转移；分期
- 4. CEA、CA199 — 术后判断预后和复发
- 5. 筛查 — 大便隐血试验

治疗

- 一、结肠癌根治术
 - 1. 右半结肠切除术：盲肠癌、升结肠癌、结肠肝曲癌
 - 2. 横结肠切除术：横结肠癌
 - 3. 左半结肠切除术：结肠脾曲癌、降结肠癌
 - 4. 乙状结肠癌根治术：乙状结肠癌
- 二、结肠癌并发急性肠梗阻
 - 1. 右侧伴发：一期切除+肠吻合
 - 2. 左侧伴发：近端造口，远端封闭→二期肠吻合
- 三、化学治疗
 - FOLFOX方案（奥沙利铂+亚叶酸钙+氟尿嘧啶） — 记忆：奥运会和亚运会尿了
 - CAPEOX方案（奥沙利铂；卡培他滨）



乳腺癌

病因

1. 月经情况: 初潮早, 绝经晚
2. 婚育情况: 晚婚晚育, 反复人流
3. 哺乳史: 产后未哺乳
4. 激素水平: 雌激素和雌二醇水平
5. 乳腺疾病史: 乳腺小叶上皮不典型增生
6. 遗传和家族史
7. 饮食: 高脂肪、高蛋白、高热量
8. 环境因素: 电离辐射、吸烟

组织学

1. 非浸润性癌
 - 导管内癌、小叶原位癌、Paget病
 - 早期, 预后好
2. 浸润性特殊癌
 - 乳头状癌、髓样癌、小管癌
 - 髓样癌 (伴大量淋巴细胞浸润)
3. 浸润性非特殊癌
 - 浸润性小叶癌、浸润性导管癌
 - 腺癌; 髓样癌 (无大量淋巴细胞浸润)
 - 最常见类型; 预后差
4. 其他罕见癌

转移途径

1. 局部扩展
2. 淋巴转移 最主要
3. 血运转移 骨 > 肺 > 肝

临床表现

1. 酒窝征: 累及Cooper韧带, 肿块表面皮肤凹陷
2. 乳头凹陷: 累及乳管, 乳管短缩
3. 橘皮样变: 癌细胞堵塞皮下淋巴管, 淋巴回流障碍
4. 铠甲状癌: 累及胸肌、筋膜, 肿块固定于胸壁, 不能推动
5. 炎性乳腺癌: 预后最差; 炎症样表现, 皮肤红肿热, 治疗用放疗, 严禁手术
6. Paget病: 即乳头湿疹样乳腺癌, 恶性程度低, 预后好; 乳头和乳晕瘙痒、糜烂形成溃疡;

临床分期

- T: 原发癌瘤未查出
- Tis: 原位癌
 - T1: $\leq 2\text{cm}$
 - T2: 2-5cm
 - T3: $> 5\text{cm}$
 - T4: 不计大小, 浸及胸壁和皮肤; 炎性乳腺癌
- N
- N0: 同侧腋窝淋巴结无肿大
 - N1: 有肿大, 可推动
 - N2: 淋巴结融合
 - N3: 浸润胸骨旁、锁骨上淋巴结
- M
- M0: 无远处转移
 - M1: 有远处转移

分期

- 0期: TisN0M0
- I期: T1N0M0
- II期: 010; 110; 210; 200; 300
- III期: 包含T4; 包含N3
- IV期: 任何M1

手术治疗

- 一、乳腺癌根治术 (Halsted手术)
 - 切除整个乳房、胸大肌、胸小肌、腋窝 I II III 组淋巴结
 - 已少用
- 二、乳腺癌扩大根治术 (Urban手术)
 - Halsted手术+第2.3.4肋软骨+胸廓内动静脉+胸骨旁淋巴结
 - 少用
- 三、乳腺癌改良根治术 (Patey手术)
 - 保留胸大肌或保留胸大肌+胸小肌
 - 适用: I II 期乳腺癌; 常用术式
- 四、全乳房切除术
 - 切除整个乳房
 - 原位癌、微小癌、年老体弱不宜根治者
- 五、保留乳房的乳腺癌切除术
 - 完整肿块切除+腋淋巴结清扫
 - I II 期乳腺癌
 - 术后必须辅以化疗
- 六、前哨淋巴结活检术+腋淋巴结清扫术
 - (+) \rightarrow 常规进行腋淋巴结清扫术
 - (-) \rightarrow 行前哨淋巴结活检

治疗

- 一、手术 首选
- 二、化疗
 - 1. 指征: 伴腋淋巴结转移; 高危复发因素
 - 2. 分化差、分期晚: 蒽环类+紫杉醇类联合化疗方案, EC (表柔比星、环磷酰胺)
 - 2. T (多西他赛或紫杉醇)
 - 3. 分化好、分期早: 紫杉醇类方案: TC方案 (多西他赛或紫杉醇、环磷酰胺)
 - 4. 阿霉素有心脏毒性; 表柔比星毒性弱
 - 5. 新辅助化疗: 术前化疗, 一般4-6个疗程
- 三、内分泌治疗
 - 1. 指征: 雌激素ER受体 (+)
 - 2. 绝经前: 他莫昔芬 (三苯氧胺)
 - 3. 绝经后: 芳香化酶抑制剂 (阿那曲唑、来曲唑、依西美坦)
- 四、放疗 指征: 保留乳房的乳腺癌术后
- 五、生物治疗
 - 1. 指征: 表皮生长因子受体 (HER2) 基因过度表达
 - 2. 曲妥珠单抗注射液
- 六、预防 乳房钼靶摄片 \rightarrow 最有效的筛查手段



胃癌

病因

1. 地域环境 日本发病率高；美国很低
2. 饮食生活因素 长期食用熏烤、盐腌食品——亚硝酸盐、真菌毒素、多环芳烃类化合物含量高；
缺乏新鲜蔬菜、水果；吸烟；
3. 幽门螺杆菌 (HP)
4. 癌前病变 胃腺瘤性息肉；慢性萎缩性胃炎
5. 遗传和基因

病理

1. 部位 胃窦部 最多见
2. 早期胃癌 病变仅累及黏膜或黏膜下层者
不论病灶大小、有无淋巴结转移
3. 微小胃癌 直径<0.5cm的胃癌
4. 小胃癌 直径<1.0cm的胃癌
5. 进展期胃癌 癌组织浸润深度超过黏膜下层
6. 皮革胃 若全胃受累，胃腔缩窄，胃壁僵硬如革囊状，称为皮革胃
恶性程度极高，发生转移早

TNM分期

- T
 - T1: 黏膜和黏膜下层
 - T2: 固有肌层
 - T3: 浆膜下结缔组织
 - T4
 - T4a: 浆膜层
 - T4b: 邻居组织
- N
 - N0: 无
 - N1: 1-2个
 - N2: 3-6个
 - N3: ≥7个
- M
 - M0: 无
 - M1: 有远处转移

病理学分类

- ★ 腺癌
 - 1. 管状腺癌
 - 2. 乳头状腺癌
 - 3. 黏液腺癌
 - 4. 低黏附性癌 (包括印戒细胞癌)
 - 5. 混合性癌
- 其他少见类型 如腺鳞癌、鳞状细胞癌、未分化癌等

病理组织

1. 组织类型 腺癌最常见
- ★ 2. 淋巴转移 最常见
经胸导管转移至左锁骨上淋巴结，即魏氏 (Virchow) 淋巴结
3. 血性转移 肠系膜上静脉--门静脉--肝脏
4. 种植性转移 当胃癌浸润至浆膜外后，肿瘤细胞脱落并种植在腹膜和脏器浆膜上，可形成结节。
女性病人胃癌细胞经腹膜种植或血行转移，形成卵巢转移性肿瘤，称Krukenberg瘤。

Borrmann分型

- I型 息肉型/肿块型
- II型 溃疡局限型
- III型 溃疡浸润型
- IV型 弥漫浸润型

临床表现

- 早期胃癌 无明显症状
有时出现上腹部不适，进食后饱胀、恶心等非特异性症状。
- 进展期胃癌 疼痛与体重减轻为最常见症状
- 诊断
 - 胃镜+活检
 - 钡餐检查
 - CT 转移情况

治疗

1. 内镜下治疗 早期胃癌
2. 根治性手术 要求胃切断线距肿瘤肉眼边缘5cm以上。
进展期胃癌
3. 姑息性手术 针对胃癌导致的梗阻、穿孔、出血等并发症而作的手术
4. 化疗 早期胃癌 根治术后原则上不必辅助化疗；
进展期胃癌 术后无论有无淋巴结转移均需化疗



胰腺癌

病理

1. 部位：胰头最常见
2. 类型：导管细胞腺癌
3. 转移：淋巴转移

临床表现

1. 上腹痛
首发症状；
进行性加重
2. 黄疸
小便深黄；大便陶土色
皮肤瘙痒；巩膜黄染
3. 消化道症状
4. 消瘦和乏力
恶病质
5. 其他
糖尿病表现
腹水
左锁骨上淋巴结转移
6. 体征
触及肿大无压痛的胆囊→Courvoisier征 (+)

诊断

- ★ 1. 增强CT
判断肿瘤是否可切除
2. 肿瘤标记物
CA199

手术方式

胰头十二指肠切除术 (Whipple手术)



直肠癌

解剖

- 一、腹膜翻折
 - 以上：上段直肠癌
 - 以下：下端直肠癌
- 二、距肛缘距离
 - 5cm：低位直肠癌
 - 10cm：中位直肠癌
 - 15cm：高位直肠癌

转移

- 1. 直接浸润 最早
- ★ 2. 淋病转移 主要途径
- 3. 血性转移 肝
- 4. 种植转移 少见

临床表现

- ★ 1. 便血 最常见
- 2. 直肠刺激症状 里急后重
- 3. 肠腔狭窄症状 不完全性肠梗阻
- 4. 癌肿破溃感染 粘液脓血便
- 体征 肝转移→肝大、肝区疼痛；黄疸、腹水

诊断

- A. 实验室检查
 - 1. 大便潜血：初筛
 - 2. 肿瘤标记物：CEA
- B. 内镜检查 肛门镜；乙状结肠镜；结肠镜
- C. 影像学检查
 - 1. 直肠腔内超声
 - 2. 盆腔增强MRI
 - 3. 胸腹盆增强CT
 - 4. 全身PET-CT

治疗

- 1. 腹会阴联合直肠癌根治术 (Miles手术) 腹膜反折以下 (距齿状线 < 5cm)
- 2. 经腹直肠癌切除术 (Dixon手术)
 - 低位直肠前切除术
 - 腹膜反折以上 (距齿状线 > 5cm)
- 3. 经腹直肠癌切除、近端造口、远端封闭术 (Hartmann手术) 全身情况差, 不能耐受根治术者

