

2023年执业医师考试

笔试考点白皮书

- 1.与拔除下颌阻生智牙相关的局部解剖特点是以 2 个根最常见
- 2.属于牙种植体结构分类的是一段式种植体
- 3.种植手术中制备种植窝时，骨床温度不应超过 47 度
- 4.根据 1995 年中华口腔医学杂志社召开的种植义齿研讨会上提出的标准，成功种植的横行骨吸收不应超过种植体长度的三分之一
- 5.上颌骨，面中部骨折易并发颅脑损伤，颅底骨折可有脑脊液鼻耳漏
- 6.发生呼吸困难时，“三凹征”出现的部位是锁骨上窝，胸骨上窝及肋间隙凹陷
- 7.口腔颌面部清创术的主要步骤依次为清洁创口周围皮肤，麻醉，冲洗创口，消毒铺巾，清理创口，缝合，中指肌腱化脓性腱鞘炎蔓延引起掌中间隙感染，发音时，软腭肌群收缩使软腭上抬，形成腭咽闭合，此时软腭的中后三分之一交界处与咽壁贴合。
- 8.口腔颌面部常见的癌前状态不包括口腔黏膜阿弗他溃疡
- 9.痣样基底细胞癌综合征：多发性角化囊肿，皮肤基底细胞痣，小脑镰钙化，分叉肋，眶距增宽
- 10.如拔牙过程中远中根根尖折断，正确的处理为用根尖挺取出断根
男，60 岁。粘连性肠梗阻 5 天，出现呼吸深快。查体：血压 90/60mmHg，面部潮红，心率 110 次/分，腱反射减弱。实验室检查：血 pH7.20，血浆 HCO₃-15mmol/L。
- 11.该患者酸碱失衡诊断为代谢性酸中毒
- 12.该患者首选的治疗措施是静滴 5%碳酸氢钠
- 13.输液后，如果患者出现手足抽搐，应立即静脉注射地西泮
男，30 岁，寒战、发热 7 天，体温最高达 39.8℃，24 小时内体温波动超过 2℃，但均在正常水平以上。
- 14.该患者发热的热型属于弛张热
- 15.可出现该热型的疾病是败血症
- 16.该患者在体温上升期的临床特点不包括皮肤潮湿
- 17.术中种植体表面应避免的污染物不包括血渍
- 18.保证种植体愈合无干扰的措施中，错误的是种植体应高于骨面
- 19.选择的种植体长度应至少为 8-10mm
女，66 岁。发现舌根右侧肿物 4 个月。检查：舌根右侧可见浸润性肿物，直径 3cm，质地较硬，触痛明显。右侧颈深上可触及一直径 2cm 大淋巴结，质地较硬，活动度差。活检结果为鳞状细胞癌。其余检查未见明显异常。
- 20.临床 TNM 分期为 t₂n₁m₀
- 21.最佳治疗方案是综合疗法
- 22.最常发生的远处转移部位是肺
男，4 岁。出生后即发现腭部裂开，检查见腭垂、软腭及部分硬腭裂开，牙槽嵴完整。
- 23.该患儿应诊断为不完全性腭裂
- 24.兰氏法腭裂修复术中，凿断翼突钩的目的是松弛腭帆张肌的张力
- 25.瘻口最常出现的部位是软硬腭交界处
男，12 岁。渐进性张口困难 6 年，6 岁时有明确颞部外伤史。
- 26.该患者存在张口困难，最容易累及的咀嚼肌是咬肌
- 27.检查证实为右侧颞下颌关节强直，不会出现的体征是右侧面部扁平
- 28.X 线证实患侧下颌切迹存在，应选择的手术方法是下颌切迹以下，下颌孔以上截开，切除 15mm 以上骨质
男，27 岁。颌面部外伤后急诊。检查：神志清晰，烦躁不安，下唇软组织撕裂，下

颌骨多发骨折， 咬合关系紊乱， 下前牙松动， 上颌未见明显异常。

29.处理时首先要注意呼吸道通畅

30.该患者一般不会出现脑脊液鼻漏

31.若有髁突颈骨折引起大出血， 可能损伤的血管是颞浅动脉上颌动脉

男， 30 岁。 要求拔除左下智牙。 检查： 8 为Ⅱ类低位垂直阻生， 根尖片示远中根根尖部向近

中弯曲， 接近下颌管。

32.拔除该牙时， 需要麻醉的神经有下牙槽神经， 颊神经， 舌神经

33.拔除该牙的阻力来源不包括来自邻牙的阻力

男， 56 岁。 1 周前出现上呼吸道感染， 5 天前右侧下颌下区出现多个肿大淋巴结， 3 天前右侧下颌下区开始肿痛， 服用抗生素。 但右侧下颌下区肿胀进一步加重， 逐渐出现波动感。

35.该区域感染属于腺源性感染

36.目前感染的间隙是右侧下颌下间隙

37.判断脓肿形成的首选方法是触诊

38.进一步发展， 可能造成的最危险情况是窒息

女， 30 岁。 因左下颌骨成釉细胞瘤， 行患侧下颌骨切除+游离腓骨移植术修复。

39.此移植术属于血管吻合游离骨移植术（助理不考）

40.术后对植入骨瓣表面的皮岛进行观察， 判断动脉危象可靠的依据是针刺出血试验

41.对深部的植入骨血运进行 Doppler 监测， 应该持续至术后 5-7 天

42.女， 23 岁。 突发寒战、 高热、 腰痛伴尿频、 尿痛 3 天。 查体： T39.1℃， BP125/75mmHg。 右肾区叩痛（+）。 尿蛋白（+）， 尿白细胞 20~25/高倍视野， 白细胞管型 0~3/低倍视野。 最可能的诊断是急性肾盂肾炎

43.女， 35 岁。 支气管哮喘患者。 2 天来活动耐力下降， 夜间憋醒。 查体： 半卧位， 喘息状， 口唇发绀， 双肺满布哮鸣音。 不宜采用的治疗是使用β受体激动剂

44.男， 65 岁。 持续胸痛 5 小时， 伴恶心、 呕吐胃内容物数次。 查体： 心率 45 次/分。 实验室检查： 血肌钙蛋白 I 升高。 最可能的诊断是急性心肌梗死

女， 69 岁。 拔除 7 劈裂牙时使用 2%的利多卡因局麻。 因麻醉效果欠佳， 反复补充注射。 注射第 4 支 5ml 利多卡因后， 患者出现面色潮红， 心率加快， 精神紧张。

45.最可能的诊断为中毒

46.最可能的原因是单位时间内注射药量过大

47.男， 36 岁。 发现左侧颈上部无痛性、 时大时小肿块 6 年。 偶有胀痛感， 疼痛时肿块增大发硬。 有低热。 B 超提示为囊性占位， 穿刺抽出混浊液体。 活检见病变内衬复层鳞状上皮， 上皮内含大量淋巴组织。 首先考虑的诊断是鳃裂囊肿

48.男， 43 岁。 规律性上腹痛 4 年， 再发 2 周， 呕咖啡样物、 黑便 1 小时。 腹痛于冬春季反复出现， 餐后 1 小时左右发作， 餐前缓解。 查体： 神清， 腹软， 剑突下压痛（+）， 肝脾未

触及。 最可能的诊断是胃溃疡并出血

49.女， 26 岁。 头晕、 乏力、 面色苍白 2 个月。 月经量增多 1 年。 血常规 Hb72g/L， MCV75fl， MCHC31%， WBC4.3×10⁹/L， 分类正常， Plt212×10⁹/L。 最可能的诊断是失血性贫血

50.男， 45 岁。 背部被沸水烫伤 6 小时。 查体： 背部红肿明显， 大量水疱， 基底鲜红， 疼痛明显。 对该患者烧伤深度及严重程度判断正确的是浅二度， 中度烧伤

51.男， 26 岁。 枪伤后 2 小时。 检查发现子弹贯穿三角肌， 无活动性出血。 局部 X 线

检查未见骨折及异物残留。此时正确的治疗是清创，充分引流，包扎伤口，直至愈合

52.男，43岁。右侧颞部1cm伤口，搏动性出血，意识模糊，呼吸浅促。现场急救首选的止血方法是指压法

53.男，25岁。右下肢严重闭合性挤压伤1天。查体：T37.8℃，P118次/分，R20次/分，BP75/60mmHg。皮肤湿冷、苍白。尿量10ml/h。最可能的诊断是重度休克，冷休克

54.消毒颈部皮肤所用的碘酊浓度为2%

55.消毒头皮部所用的碘酊浓度为3%

56.水平位阻生尖牙位于唇侧属于II类

57.阻生尖牙位于唇及腭侧属于III类

58.垂直位阻生尖牙位于牙槽突属于IV类

59.脑血栓形成的常见病因是动脉粥样硬化

60.脑出血最常见的病因是高血压病

61.痢的主要致病菌是金黄色葡萄球菌

62.丹毒的致病菌是β-溶血性链球菌

63.慢性边缘性颌骨骨髓炎首选的治疗方法是搔刮病变骨质

64.新生儿颌骨骨髓炎首选的治疗方法是应用大剂量有效抗生素

65.慢性中央性颌骨骨髓炎的主要治疗方法是摘除死骨

66.阻生下颌第三磨牙最常见的类型是颊向阻生

67.临床上多数可用挺出法拔除的是垂直阻生

68.可用冲出法拔除的是舌向阻生

69.无开放创口的软组织损伤是挫伤

70.创缘整齐的软组织损伤是割伤

71.非霍奇金淋巴瘤患者常用的化疗方案环磷酰胺，阿霉素，长春新碱，泼尼松

72.非霍奇金淋巴瘤患者如伴有心脏疾患，应避免使用的药物是阿霉素

73.消毒口内所用的碘酊浓度为1%

74.男，35岁。发现右颞部肿物10余年，渐变大，无明显疼痛。检查：右颞部可触及念珠状肿块，局部皮温较高，可触及明显搏动，听诊有吹风样杂音。最可能的诊断是右颞部动静脉畸形

75.男，5个月。左上唇峰分离，人中嵴不显，皮肤及黏膜无缺损。最可能的诊断是唇隐裂

76.男，1岁。先天性双侧完全性唇裂伴双侧完全性腭裂，拟行唇裂修复术。目前常用的方法是前唇加长法

77.男，16岁。面部外伤1小时。检查：唇部及舌部裂开，唇部有明显活动性出血。应采取的止血方法是钳夹结扎

78.男，26岁。发现左侧腮腺后下极鸭蛋大小多结节肿物，伴轻度面瘫。同侧下颌下区可触及直径约1.5cm、质硬、不活动淋巴结，解压痛。活检报告为“中低分化黏液表皮样癌”。首选的治疗方案为腮腺浅叶及肿物扩大切除术+面神经解剖术+同侧颈部淋巴结清扫术（助理不考）

79.男，23岁。右侧下颌下区反复肿胀半年，有明显消长史，与进食无明显关系。增强CT显示右舌下区及右下颌下区不规则密度减低区域，未见明显血管增强影像。穿刺检查的穿刺液最可能为蛋清样粘稠液体

80.女，55岁。左侧腮腺区反复肿胀3年，平时有胀感，伴口干。口内有时咸味。腮腺造影最可能出现的表现为末梢导管扩张

81.男 48 岁。因全口牙缺失就诊，要求进行义齿修复。检查：牙槽嵴吸收明显。X 线片显示下颌体高度约 15mm，下颌管位于牙槽嵴顶皮骨下。修复前首选的外科方案是传统自体骨牙槽嵴加高术

男，57 岁。20 余年前开始反复发生龋病，未能及时治疗，造成上颌牙列缺损伴下颌牙列缺失。行活动义齿修复。现上颌义齿完好，但下合牙槽骨中度吸收，义齿固位不良。首选的治疗方案是重新制作局部义齿

83.女，55 岁。6 年前因牙列缺损行种植义齿修复。目前复查结果中，不符合种植成功标准的是咬合时种植体轻度疼痛

84.女，50 岁。3 小时前骑自行车摔倒，现觉面部疼痛，开口受限，不能咬合。检查：面部对称，双侧后牙接触，前牙开合，其他未见异常。初步诊断可能为双侧髁突骨折

85.男，20 岁。4 小时前被柜子挤压颊部，现左颊部肿胀明显，皮肤表紫，开口受限，未见颌骨骨折。正确的处理方法是冷敷及加压包扎

86.男，20 岁。2 小时前不慎撞到桌角致下唇裂开，已缝合，同时伴有上切牙区牙槽突骨折。正确的处理方法是上颌用牙弓夹板固定

87.男，55 岁。发现左下牙龈肿物 4 个月，伴牙松动。检查：4567 颊侧菜花状肿物，直径 3cm，右下颌下可触及一枚肿大淋巴结，直径 2cm，质地较硬，可活动 X 线检查：567 根尖下方骨质破坏。胸部 X 线片未见明显异常。术前病理诊断：鳞状细胞癌。该患者的 TNM 分期 T2N1M0

90.男，8 个月。因左面部外伤，拟于全麻下行清创缝合术。术前 6 小时禁食水的目的是避免术中术后出现呕吐和误吸（助理不考）

91.男，25 岁。3 个月前因右下颌智牙冠周炎致咬肌间隙感染，静脉点滴抗生素治疗。2 个月前咬肌间隙感染治愈。但近来右下智牙经常出现不适症状。正确的治疗措施是拔除右下颌智齿

92.男，25 岁。4 天前外出游玩，3 天前出现右侧上唇红肿并逐渐加重，1 天前右侧上唇出现多个脓点。正确的处理方法是高渗盐水湿敷，使用抗生素

93.男，23 岁。6 残根伴慢性根尖周病，拔除该牙时突然感到牙根移位，鼓气时经牙槽窝漏气。X 线片显示：牙根位于上颌窦底穿通外边缘，未远移。首选的处理方法是翻瓣去骨取根。

94.男，19 岁。行经翼下颌神经阻滞麻醉拔除 8 后，出现重度开口困难，下颌外侧明显肿胀，

穿刺有脓。最可能出现的并发症是翼下颌间隙感染

95.符合休克代偿期血压变化的是正常或稍高，脉压缩小

96.早期失血性休克补液首选的是平衡盐

97.治疗低钾血症的原则及早治疗导致低钾血症的病因

98.高渗性缺水典型的临床表现是口渴

99.甲状腺大部切除术最危急的早期并发症是甲状腺危象

100.关于呕血的描述，错误的是急性糜烂性出血性胃炎引起的呕血可成暗红色

101.下列可延缓肠道葡萄糖吸收的糖药物是二甲双胍

102.肺炎链球菌肺炎胸部 X 线片最常见的特征是合并胸腔积液

104.戊型肝炎的主要传播途径是消化道传播

105.下列疾病有自愈趋势的是儿童复发性腮腺炎

106.舌咽神经痛与三叉神经痛的最大区别是疼痛可在睡眠时发作（助理不考）

107.关于消毒的方法及范围，说法错误的是感染创口从术区中心开始，逐步向四周环绕涂布消毒液

- 108.关于正颌外科术前正畸治疗，说法错误的是无牙列拥挤的患者不用进行术前正畸
- 110.成年男性体液总量约占体重的百分比是 60%
- 112.破伤风最常见的早期临床表现是张口困难
- 113.常引起受伤肢体严重肿胀，组织广泛破坏、出血和坏死的创伤是 挤压伤
- 116.常规颞下颌关节检查包括外形与关节动度检查，咀嚼肌检查，下颌运动检查，咬合关系检查，不包括穿刺检查
- 117.手术中使用吸收性明胶海绵、液状石蜡的消毒方法是干热灭菌法
- 118.无菌创口的处理原则是无论有无组织缺损，均应争取严密缝合：一般不轻易打开敷料观察，面部缝合的创口可早期暴露，面部缝合伤口可早期拆线。
- 119.口腔颌面部显微细小血管外科是指吻合的血管外径最大为 1-0.6mm（助理不考）
- 120.头颈部随意皮瓣的长宽之比不应超过 4:1（助理不考）
- 121.与多形性腺瘤复发密切相关的因素是包膜不完整，其内常有瘤细胞侵入
- 122.腮腺浅叶多形性腺瘤的手术方法是腮腺浅叶及肿物切除术+面神经解剖术
- 123.在舍格伦综合征所包含的结缔组织病中，最常见的是类风湿关节炎（助理不考）
- 124.成釉细胞瘤多发生于下颌体及下颌角部
- 125.最常见的口腔癌是舌癌
- 126.黏膜黑斑发生恶变的早期表现病变迅速增大，色素增多，呈放射状扩展，表面发生溃疡疼痛，所属区域淋巴结肿大，不包括临近颌骨破坏
- 127.治疗原发性三叉神经痛的首选药物是酰胺咪嗪
- 128.在贝尔面瘫患者急性期内，不宜采用的治疗方法是电针刺激促进面肌活动
- 129.需要与舌咽神经痛相鉴别的疾病三叉神经痛，茎突过长，鼻咽癌，颅内外肿瘤（助理不考）
- 130.在颞下颌关节前脱位时，髁突位于关节结节的前上方
- 131.关于颞下颌关节复发性脱位的原因急性前脱位后未予适当治疗，长期翼外肌功能亢进，老年人肌松弛，慢性长期消耗性疾病
- 132.颞下颌关节盘穿孔一般临床表现是开口痛，开口受限，咀嚼痛，破碎音
- 133.两侧下颌突未能在中线联合，可形成下唇正中裂
- 134.女，36岁。左下颌下区反复腹痛3个月，进食时加剧，餐后逐渐减轻。X线片检查见左侧口底前磨牙对应区域多个微小密度增高影。不恰当的处理措施是下颌下腺及口内导管切除术
- 135.男34岁。诊断为右下颌骨化脓性中央性颌骨髓炎。在获得致病微生物明确的证据前，抗感染治疗应主要针对金黄色葡萄球菌
- 136.女，29岁。左下颌智牙冠周炎反复发作，未得到正规治疗。2周前再次发作，致咬肌间隙感染和边缘性骨髓炎。进行病灶清除术的时间应该在发病后2-4周
- 137.男，12岁。左侧面部膨隆畸形1年。检查：面部不对称，左侧下颌骨颊向膨隆，触诊有乒乓球样感。为明确诊断，首选的检查方法是曲面断层片
- 138.女，20岁。上颌后缩，下颌前突畸形，轻度牙列拥挤。关于治疗程序，正确的描述是为了稳固手术效果，应进行术后正畸
- 139.女，20岁。欲排除右下颌智牙，注射局麻药物时出现心悸、胸闷、面色苍白、全身冷汗。正确的处理方法是停止注射，放平座椅，松解衣领，予以安慰。
- 140.男，9岁。发现颈部肿块1年。检查：肿块随吞咽动作上下活动，活检见囊壁内衬复层鳞状上皮及假复层柱状上皮。最可能的诊断是甲状舌管囊肿
- 141.女，34岁。因“下颌骨多发性囊性病”就诊。体格检查发现：面部、躯干及四

肢数十个大小不等的色素痣。胸部 X 线片显示双侧第六肋前端分叉。行下颌骨手术，术中冰冻见病变内衬角化性复层鳞状上皮。应诊断为痣样基底细胞癌综合征。

男，40 岁。牙龈突然肿大 1 个月。既往偶有牙龈出血，原发性高血压 2 年，服心痛定后血压可控制在 135/80mmHg。检查：疲倦面容，牙龈普遍肿大肥厚，覆盖牙面超过 2/3，龈色苍白、质中等硬，探痛明显，极易出血，菌斑软垢多。

142.该患者首先应考虑的诊断是药物性牙龈肥大

男，18 岁。口腔检查，无自觉症状。检查：左上 5 远中边缘嵴呈墨浸状，探针不能探入。左上 56 牙龈乳头充血，叩痛（±）。根尖片示左上 5 远中邻面透影区达牙本质浅层，根尖周未见透影区。

144.左上 5 的诊断应为中龋

145.为明确诊断，还需做的检查是电活力测试

女，56 岁。右上后牙胀痛 4 天。4 天前右上后牙出现胀痛，近 3 天咬合痛逐渐加重，1 天前出现跳痛、嘴唇肿胀、全身乏力，自测体温 38.5℃。该患者 10 天前曾就诊发现右上 4、左上 5 颊侧颈部深楔状缺损，冷测右上 4 无疼痛，行复合树脂直接粘接修复。检查：右上 4 颊面、左上 5 颊面牙色充填体，右上 4 电活力测验无反应，叩痛（+++），松动 I 度，唇侧牙龈红肿，扪痛，有深部波动感。X 线片显示根管内无阻射影，根尖周膜影像模糊。

146.本次就诊，右上 4 被诊断为急性根尖周炎，所处的阶段为骨膜下脓肿

147.该患者于 10 天就诊时，右上 4 应诊断为慢性根尖周炎

148.属于变态反应性疾病的是血管神经性水肿

149.属于自身免疫性疾病的是天疱疮

150.前牙区牙瘤可能造成恒牙迟萌

151.两个正常牙胚的釉质或牙本质融合在一起形成融合牙

152.牙体持续受到外界较强刺激后，髓腔对应部位由牙髓分化的成牙本质细胞样细胞形成的

牙本质属于骨样牙本质

153.快速形成的第三期牙本质基质中含有细胞，又被称为反应性牙本质

男，36 岁。左下 6 缺失。检查：缺牙间隙较宽，左下 5 咬合面树脂充填体，叩痛（-），松动 I 度，左下 7 不松动，叩痛（-）。牙龈红肿，牙石（++），余牙无异常。

157.修复前首先要做的是拍 X 线片

158.X 线片示左下 5 牙槽骨高度为根长的 2/3，根尖无异常。需要进行的治疗是牙周治疗

159.若设计为双端固定桥修复 6，以下措施正确的是增加左下四作为基牙

女，62 岁。下颌后牙可摘局部义齿修复 2 年，近 2 个月右侧前方基牙出现进食嵌塞。检查：

右下 65、左下 5678 缺失，牙槽嵴低窄、平整，右下 43 间接触点松，食物嵌塞。X 线片示右下 4 楔形牙槽骨吸收，余牙未见异常。可摘局部义齿设计为右下 74 三臂卡环，左下 4RPI 卡环，舌板大连接体。义齿就位顺利，卡环及舌板贴合，固位好，左侧游离端翘动。

160.右下 43 间食物嵌塞的原因是牙槽骨吸收

161.对该患者正确的处理方法是右下 4 牙周治疗，旧义齿基托组织面重衬

女，59 岁。右下 8、左下 5678 缺失，牙槽嵴中度丰满，余留牙未见异常，口底深。可摘局

部义齿为左下 4RPI 卡，右下 7 三臂卡环，舌杆大连接体。

- 162.若设计间接固位体支托，最好位于右下 3 舌隆突
- 163.如果该患者右下 6III度松动，拟拔除后可摘局部义齿修复，右侧放置卡环的基牙最好为右下五七
- 女，65 岁。全口牙缺失 30 天。检查：上下颌牙槽嵴中度丰满，双侧上颌结节突向颊侧，倒凹明显。
- 164.对上颌结节正确的处理方法是修复前手术去除倒凹较大一侧的骨突
- 165.口腔检查发现上颌左侧尖牙区唇侧骨尖明显，最佳的手术修整时间应为现在
- 166.开始正式义齿修复的最佳时间应为八周后
- 女，14 岁。前牙牙龈红肿出血 3 个月。检查：上下前牙排列拥挤，口腔卫生较差。龈缘可见明显菌斑堆积，牙龈红肿，龈乳头圆钝增生，探诊易出血。血液检查未见异常。
- 167.下列检查结果对明确诊断最有意义的是有无附着丧失
- 168.为有效控制菌斑，除正确刷牙以外，该患者还应首选的清洁方式为龈上洁治
- 男，60 岁。右下后牙牙龈肿胀 3 天。血压略偏高，吸烟 30 年，每天 10 支。检查：全口牙牙面大量烟斑，牙石(++)，菌斑量多，牙龈暗红，探诊后有出血。右下 7 颊侧牙龈局限性隆起，波动感，牙周袋溢脓，远中位点 PD9mm，中央 PD6mm，近中 PD3mm，牙不松动。其余牙 PD5~8mm。X 线片显示右下 7 远中骨吸收达根尖区，根分叉处骨吸收 1/3 左右，近中骨高度降低少于 1/3，其它牙骨吸收在根长 1/2 左右。
- 170.为明确右下 7 的诊断，进一步的检查是牙髓活力测试
- 171.右下 7 的最可能诊断是急性牙周脓肿
- 172.全口疾病的诊断是慢性牙周炎
- 173.影响该患者治疗效果的危险因素是吸烟
- 174.在经过基本治疗之后，对右下 7 进一步治疗方案应为引导性组织再生术
- 男，24 岁。刷牙时牙龈出血约 8 年，近 1 年来加重。检查：全口牙石(+)，牙龈普遍暗红、水肿，探诊后出血。右上 6、左上 6 近中 PD5~6mm，左下 6 近中 PD7mm，右上 1、左上 1 松动 I 度，PD7mm。余牙 PD 普遍 4~6mm，均有不同程度的附着丧失。
- 175.最可能的疾病是局限性侵袭性牙周炎
- 176.局麻药中加入血管收缩剂的作用包括提高麻药效果，延长麻醉时间，扩大麻醉范围，减少局部出血
- 177.与阻滞麻醉相比，浸润麻醉的优点不包括炎症状态时麻醉效果更好
- 178.不能用于浸润麻醉的局麻药物是地卡因
- 179.最常见的口腔颌面部感染来源是牙源性
- 180.急性期智牙冠周炎的治疗重点是清洗龈袋
- 181.颌面部感染容易向邻近区域扩散的原因是颌面部存在较多互相通联的潜在性间隙
- 182.引起“腮腺区多个无痛硬结，皮肤呈棕红色，触诊板样硬”的病原微生物是放线菌
- 184.不宜使用扭转力拔除的牙是下 1
- 186.在洁治操作完成后常规使用且具有一定止血作用的是 3%过氧化氢溶液
- 187.治疗重度急性坏死性溃疡性龈炎，最有效的药物是米诺环素软膏
- 188.可能造成牙面染色、味觉改变的是 0.12%氯己定溶液
- 189.全口义齿排牙时上尖牙的牙尖顶应该接触合平面
- 190.全口义齿排牙时下前牙切缘应该高出合平面 1mm
- 191.全口义齿排牙时上中切牙切缘应该接触合平面
- 192.两个卡环共用卡环体的是联合卡环
- 193.多用于牙周夹板的是连续卡环

194.用于向近中颊（或舌）向倾斜的远中孤立磨牙的是圈型卡环

男，15岁。上前牙逐渐变黑，无其他不适。1年前，上前牙被篮球碰伤，当时感觉牙变长，咬物轻度酸痛不适，未行任何处理。检查：左上1牙冠近中切角折断，冠面呈暗褐色，叩痛(-)，松动I度，牙龈无异常。牙髓电活力试验无反应。X线片示根尖圆钝。

195.该患牙可初步诊断为牙髓坏死

196.患牙的治疗设计是根管治疗术+冠修复

男，36岁。右侧后牙自发痛3天，阵发加重。昨晚痛不能眠，伴同侧颊部和耳后疼痛。患侧对冷热刺激敏感3月余，2个月前曾充填右下后牙，治疗后一直隐痛不适。检查右下8阻生，龈袋红肿，探诊疼痛，有白色溢出物。右下7合面牙色充填体，远中探查不清，冷、热测疼痛持续时间较长，叩痛(+)，不松动，远中龈袋3mm。X线片示右下8水平位置，冠部顶住右下7远中颈部，右下7合面冠部阻射影达牙本质中层，远中颈部透射影与髓腔相连，无根尖病变，远中牙槽骨高度位于牙根中部。

197.对右下7的诊断是慢性牙髓炎急性发作

在2个月前的诊治中，最突出的问题是误诊右下七合面龋坏

199.应采取的治疗方案是右下八拔出后右下七根管治疗+冠部修复

女，55岁。右下后牙遇冷热敏感1月余。右下后牙曾于2年前做充填治疗，无自发痛史。

检查：右下6DO大面积银汞合金充填体部分脱落，可探及腐质，冷测一过性敏感，叩痛(-)。右下7合面磨损，牙本质点状暴露，探敏感。颊侧点隙着色，探硬。右下76间龈乳头轻度充血。

200.主诉牙的诊断是可复性牙髓炎

201.右下7可诊断为牙本质过敏症

202.右下6去除旧充填体重新修复，应选择的最佳治疗方案是安抚，症状消失后充填

男，23岁。全口牙进冷酸食痛1个月。4年来，每周饮用可乐两大瓶，多为缓慢含饮。检查：前牙唇、腭面牙釉质毛玻璃状改变，部分缺损，牙表面凹陷，牙本质暴露，切端呈沟槽样，冷测敏感，去除刺激后疼痛立即消失；右下76、左下67咬合面釉质部分缺损，牙尖和沟窝轮廓不清呈杯口状。

203.该患者应诊断为酸蚀症

204.该疾病的病因是酸性物质脱矿

205.治疗设计中最重要的内容是改变饮食习惯

男，10岁。因右下后牙牙龈反复肿胀就诊。检查：右6牙冠大面积破坏，髓腔暴露，髓底不完整。叩痛(±)，不松动，牙龈瘘管。右下E近中合面龋洞，探诊敏感。根尖片示右下E冠部低密度影接近牙髓角，根周膜骨硬板未见异常；右下6根分叉大范围低密度影，远中根低密度影弥散；右下7牙冠发育完成；可见右下8牙胚。

207.右下6的诊断是慢性根尖周炎

208.右下6的治疗应为拔除患牙

209.右下E腐质未去净时露髓，出血色暗。应选择的治疗方法为根管治疗术

男，56岁。上前牙牙根发黑1年余。检查：全口牙表面均有黄褐色烟渍，口腔卫生较差，

牙石(++)。右上1、左上1龈退缩约2mm，唇侧自切端有釉质细小裂纹，牙颈部可见黑褐色环状缺损，探洞底较正常牙本质软、干，不敏感，叩痛(-)。温度测试同对照牙。X线片未见明显异常。

210.主诉牙的诊断是慢性龋，主诉牙的最佳治疗方案是复合树脂粘接修复。

211.该患者所需的其他口腔治疗是牙周洁治

女，6岁。右下后牙进食嵌塞痛1周。检查：右下 DDO 龋洞，探诊腐质多，软，叩痛(-)，不松动。牙龈未见异常。右下 EM 浅龋，叩痛(-)，不松动，牙龈未见异常。右下 6、左下

6 萌出 1/3，远中合面有牙龈覆盖，窝沟深。

215.右下 D 去净腐质达牙本质深层，洞底略敏感。应诊断为深龋

216.右下 D 去净腐质后，髓壁透出牙髓颜色。应选择的治疗方法为间接盖髓后充填

217.此患儿卫生宣教时应该重点强调六龄齿的保护

男，9岁。因骑车撞伤前牙就诊。检查：右上 1 松动 I 度，叩痛(±)，牙冠粉红色。左上 1 松动 II 度，叩痛(±)，牙龈缘有少量渗血。右上 2、左上 2 不松动，叩痛(-)，牙龈未见异常。前牙深覆合，前伸早接触。根尖片示左上 1 牙根发育 9 期，牙周膜间隙略增宽，未见折断线；右上 1 牙根发育 9 期，根尖周未见明显变化。

218.右上 1 应选择的治疗方法为部分活髓切断术

女，12岁。牙齿松动 1 年余。检查：右下 2 缺失，右上 61、左上 61、右下 16、左下 16 松动 III 度，PD8~9mm。其他多个牙松动 I 度，PD5~7mm。

223.如果怀疑为掌跖角化-牙周破坏综合征，除口腔外，最应注意检查的是手掌脚掌肘和膝部皮肤情况(助理不考)

224.如果检查时发现其面部扁平，眶距增宽，鼻梁低宽，颈部短粗，最可能的疾病是 Donw

综合征(助理不考)

男，23岁。进食时牙龈出血半年。检查：牙齿排列整齐，未见扭转拥挤，菌斑牙石明显，牙龈红肿，PD3~4mm，X 线片显示牙槽骨无吸收。

225.最可能的诊断是慢性龈炎

226.对该患者的治疗原则是彻底清除菌斑牙石

女，58岁。右上后牙冷热刺激痛半年，自发性放散痛 2 天，昨夜出现跳痛，同侧产头痛剧烈，含冰水似能缓解。检查：右上 5° 中央窝显现牙本质轴，黄褐色，探硬、无痛，冷热测无反应，叩痛(-)。右上 6 近中边缘嵴墨浸状，热测激发痛且持续较长时间，叩痛(±)。右上 65 颊侧牙龈尖部有窦道口，且示踪诊断丝 X 线片显示指向右上 5 的根尖区透射影。

227.主诉牙的诊断是右上 6 慢性牙髓炎急性发作

228.主诉牙的最佳治疗方法为牙髓摘除术

229.对非主诉牙的治疗应采用根管预备后封氢氧化钙糊剂

妇，61岁。右下后牙龈反复起脓包 5 年。检查：右下 5 畸形中央尖磨损，髓角暴露痕迹，探诊无反应。牙冠灰黑色，叩痛(±)，不松动。颊侧根尖部牙龈见窦道口，探入有少许白色粘稠体溢出。X 线片显示根尖周 8mm 直径的圆形透射影，边界不清。

230.该患牙的牙髓状态是化脓

231.对右下 5 实施根管治疗，根管封药应首选氢氧化钙糊剂

232.右下 5 根管治疗后桩核冠修复，2 年复查发现窦道口未闭合。X 线片显示根尖病变仍存在。下一步最佳的治疗方案是显微根尖切除倒充填术

233.女，48岁。3 个月前拔除 2 颗松动上牙，要求行固定修复。检查：右上 53 缺失，右上

2 松动 I 度。X 线片示右上 53 牙槽骨质量无异常，右上 2 牙周膜间隙增宽。余牙正常。最佳的修复方案是右上 53 种植义齿修复

234.男，29岁。左下后牙缺失多年，要求修复。检查：左下 67 缺失，左上 67 伸长，

左上 7

合面接触下颌牙槽嵴黏膜，左上 6 合面距下颌牙槽嵴黏膜 2~3mm，左上 67 牙体形态正常。X

线片显示左上 67 根尖无阴影。最理想的处理方案是正畸压低左上 67 后，左下 67 种植义齿修复

235.男，45 岁。双侧下颌多个后牙拔除术后 3 个月，欲行活动义齿修复。检查：右下 6、左下 456 缺失，缺牙区拔牙创愈合良好，下前牙松动 I 度。下颌舌侧龈缘与舌系带之间的距离约为 3mm，舌侧无倒凹。适宜的连接体设计是舌板，位于下前牙舌隆突之下

236.男，61 岁。右下 876、左下 678 缺失，欲行可摘局部义齿修复。为防止义齿翘动，应采取的措施是设计间接固位体

237.女，60 岁。上颌缺牙 4 年。检查：右上 87621、左上 14568 缺失，余留牙正常。模型观测时，当模型合平面与分析杆垂直，右上 5 颊侧为 I 型观测线，左上 7 II 型观测线，左上 3 I 型观测线，左上 3 近中邻面观测线近切角。此时需调整模型的倾斜方向是向后倾斜

238.女，43 岁。下后牙缺失 6 年。检查：678 缺失，拟行可摘局部义齿修复。如果要在左下第二前磨牙上设计 RPI 卡环，基牙预备时需预备导平面的部位是左下 5 的远中邻面

239.男，35 岁。金属嵌体粘固后自发性疼痛 2 天，夜间加重。检查：右下 6 远中邻合面贵金属嵌体，无明显咬合高点，牙龈颜色正常。X 线片示牙周膜间隙无显示增宽，根尖无阴影。引起疼痛最可能的原因是急性牙髓炎

240.男，45 岁。右上 6 全冠试戴时就位困难。原因中首先可排除的是修复体咬合高

241.男，45 岁。1 年前行右上后牙金属全冠修复后全冠反复脱落。检查：右上 6 预备体高度 2mm，合面间隙 1mm，肩台位龈下 0.5mm，牙龈无红肿。X 线片示根管治疗完善。拟重新修复。正确的处理措施是预备体近远中预备轴沟

242.男，25 岁。左上 1 咬合紧。在采用金属烤瓷冠修复时，正确的设计是设计部分瓷覆盖烤瓷冠修复

243.女，26 岁。上前牙烤瓷修复 3 年后龈缘色灰暗，要求重新修复。检查：左上 1 镍铬金属烤瓷冠，边缘密合，位于龈下 0.5mm。拆除全冠后见预备体完好，牙本质敏感，唇侧肩台

宽 1mm。龈缘灰暗的原因是镍铬合金氧化物渗透

244.男，11 岁。不慎撞断左上 1 近中切角。检查：牙髓活力正常，余未见异常。最佳治疗

方式为树脂粘接修复

245.男，50 岁。右下 54 缺失，右下 6 近中倾斜约 20°，余留牙健康。以右下 3 和右下 6 为基牙设计固定义齿修复时，应考虑设计半固定桥连接体

246.男，25 岁。右上 1、左上 1 缺失，间隙宽度正常，牙槽骨丰满。右上 32、左上 23 牙冠、牙周条件好，前牙咬合正常。修复缺牙时最佳方案为右上 1 左上 1 种植义齿修复

247.在可摘局部义齿的组成中，具有固位、稳定和支持作用的是基托

248.对于后牙游离缺失的患者，可摘局部义齿人工牙排列时应该考虑颊舌向减径

249.可摘局部义齿组成中，能够辅助发音的是人工牙

250.义齿修复选择人工前牙应着重考虑的因素不包括同名牙

251.义齿基托与基牙及相关牙的正确关系是基托不应进入倒凹区

252.可摘局部义齿间接固位体的位置取决于支点线

- 253.可摘局部义齿基托的作用不包括修复缺失牙
- 254.下颌可摘局部义齿游离端基托远中边缘应位于磨牙后垫三分之一到二分之一
- 255.下列关于可摘局部义齿固位体的叙述， 正确的是有交互对抗作用
- 256.全口义齿下颌印模托盘应该盖过磨牙后垫全部
- 257.取上颌无牙颌印模时， 医师应站在患者右后方
- 258.无牙颌患者水平方向唯一稳定可重复的颌位是正中关系位
- 259.正常情况下， 下颌最大侧方运动范围约为 12mm
- 260.Ⅱ度牙松动是指唇舌及近远中方向松动
- 261.一般来说， 松动牙拔除的指征是牙槽骨吸收达根长三分之二以上， 牙松动达Ⅲ度
- 262.根据牙体缺损的程度， 修复方法的选择顺序合理的是嵌体， 部分冠， 全冠， 桩核冠
- 263.树脂与牙、 金属等形成粘结构的机制不包括范德华力
- 264.在下列情况下， 可能导致牙体缺损修复后出现食物嵌塞的是修复体边缘嵴高度与邻牙不一致
- 265.不符合桩核冠固位形与抗力形要求的是桩长度要小与临床冠的长度
- 266.符合金属烤瓷冠设计及制作要求的是金瓷衔接处避开咬合功能区， 保证瓷层厚度均匀
- 267.不适合即刻可摘局部义齿修复的是旧义齿破损， 承托区黏膜红肿
- 268.口腔医院在对某校学生进行口腔检查时发现 12 岁儿童恒牙患龋较多， 决定采用含氟牙膏刷牙预防新龋的发生。 为保证防龋效果， 需改善的影响因素不包括人群患龋的基线水平
- 269.在龋病调查资料的统计分析中， 乳牙龋、 失、 补指数中计算失牙的标准应该是 9 岁以下儿童丧失不该脱落的乳牙
- 270.某工厂医务室对全厂职工进行了口腔健康检查和口腔问卷调查。确定口腔癌重点和预防的高危人群不包括复发性口腔溃疡患者
- 271.女， 25 岁。 右上 6 全冠戴入半个月后出现牙龈红肿、 疼痛， 其原因不包括冠咬合高
- 272.男， 55 岁。 3 年前因左上 1 牙体缺损而采用桩核冠修复， 近一周来自觉修复体有松动， 一天前修复体自行整体脱位， 未见根裂。 可能导致修复体脱位的原因不包括修复体承担的合力过大
- 273.女， 35 岁。 左上 1 外伤后冠折露髓， 断面均在龈上 2mm 左右， 牙龈红肿， 探易出血。
- 下列不属于修复前准备工作的是牙冠延长术
- 274.女， 25 岁。 右上 6 近中邻合嵌体， 元中大面积缺损， X 线片示根充完善， 余无明显异常。最佳修复治疗方案是桩核烤瓷冠
- 275.男， 45 岁。 左下 6MO 大面积缺损， 暂封物完好， 临床冠高度 3mm。 X 线片示根管治疗完善。 最佳的修复方法是桩核金属全冠
- 276.可摘局部义齿基牙倒凹深度是指倒凹区牙面某点至龈缘的垂直距离
- 277.下列修复病例需采取功能性印模的是双侧 45678 缺失行可摘局部义齿修复
- 278.选择可摘局义齿就位道时， 使就位道和脱位力方向不一致的目的是获得制锁固位
- 279.可摘局部义齿修复时， 后牙边缘嵴处合支托与支托窝的接触关系为球凹接触
- 280.舌隆突支托窝位于尖牙舌面颈 三分之一与中三之一交界处
- 282.有别于牙体缺损修复， 固定桥对基牙要求还需有共同就位道
- 283.不影响牙周储备力大小的是亚冠的轴面外形
- 284.会增加固定桥基牙负担的是增加桥体牙尖斜度
- 285.与全冠相比， 嵌体作为固定桥固位体最主要的缺点是边缘易患龋

- 286.影响双端固定桥固位的因素不包括桥体强度
- 287.全口义齿排牙时选择平衡合的主要目的是增强义齿稳定性
- 288.与全口义齿的固位力有关的是颌骨形态，黏膜性质，唾液质量，基托边缘伸展范围。与基托材料无关
- 289.设计双端固定桥时，如果一端基牙的牙周条件较差，正确的方法是增加基牙
- 290.为使固定桥充分发挥咀嚼功能，最重要的是良好的固位与支持
- 291.固定桥修复时，可减小桥体合力的是增加舌侧外展隙
- 292.以下关于正确恢复牙冠轴面的意义，叙述正确的是避免突度过大造成牙龈萎缩
- 293.全冠牙体预备应遵循的原则是保护硬组织及牙髓健康
- 294.下列关于固定修复设计的叙述，正确的是切割时使用水雾冷却系统
- 295.固定桥基牙的最佳冠根比是 2:3
- 297.在可摘局部义齿的组成中，能够修复牙槽骨和软组织缺损的是基托
- 298.在下列情况中，不会影响全冠就位的是预备体过短
- 299.以下关于沟固位形的叙述，正确的是对修复体有加固作用
- 300.下列关于上前牙邻面接触点的叙述，正确的是位于邻面中 1/3
- 301 与遗传因素无关的是龋病
- 302.钉洞辅助固位形的深度一般为 2.0mm
- 303.在相同条件下，如果固定桥桥体的厚度增加至原来的 2 倍，则其挠曲变形量变为原来的 1/8
- 304.下列关于固定桥连接体的设计，正确的是连接体面积不小于 4mm*2
- 305.牙列缺失最常见的病因为龋病和牙周病
- 306.上下颌无牙颌牙槽嵴的唇颊侧和舌腭侧斜面在功能分区上属于副承托区
- 307.符合单颌全口义齿修复特点的是人工牙应选用质地较硬耐磨的硬质树脂牙
- 308.解剖标志中，位于全口义齿印模边缘的是翼上颌切迹
- 309.口腔预防医学的主要研究内容不包括为决策管理等部门提供法规咨询
- 311.婴幼儿致龋微生物的感染窗口期平均年龄是 19-31 个月
- 312.Kappa 值 0.7 的可靠度为优
- 313.氟化物防龋效果的观察期至少为 2 年
- 314.CPI 指数为 3 表示早期牙周病
- 315.关于氟牙症的临床特点，描述正确的是多发生在恒牙
- 316.按一定间隔抽样的方法是系统抽样
- 317.评价新药治疗效果的最适宜方法是临床试验
- 318.婴幼儿口腔健康的目标是口腔软组织健康
- 320.上颌牙颌印模边缘整塑时，应牵拉颊部肌肉向下前内放方
- 321.全口义齿直接法重衬所使用的室温固化塑料应处于拉丝期
- 322.上颌全口义齿裂纹或折断多出现的位置是中切牙之间
- 323.下列固定修复时出现的情况，对牙周组织不利的是牙尖高陡
- 325.医务人员在一所小学进行口腔检查时发现学生的患龋率较高，为了使该样学生的龋病发病率降低，应采取的措施包括：窝沟封闭，氟涂料，有效刷牙，使用糖代用品。
- 326 为了解某市 12 岁学生恒牙患龋现状，卫生局准备开展一次口腔健康调查。从既往的资料中，已知该市 12 岁学生恒牙患龋率为 50%，要求抽样误差为 10%，需要调查的人数为 400

327.在对某学校三年级 2 班 50 名学生进行口腔健康检查时发现,乳牙未充填龋 100 颗,乳牙因龋失牙 5 颗,乳牙龋已充填 20 颗,恒牙龋 40 颗,该班学生的 dmft 均数为 $2.5 \frac{100+5+20}{50}$

女, 16 岁。因牙龈红肿、刷牙时牙龈出血到医院就诊,诉平时刷牙 2 次/日。检查发现其牙齿排列不齐,咬合关系不良。

328.首先采取的措施不应是调 he

329.可用于评价该患者口腔卫生状态的指数是 OHI-S 简化口腔卫生指数

330.建议患者长期使用且对口腔组织无损害的漱口液是淡盐水

331.如果今后采取正畸治疗,在治疗中应该注意的事项不包括刷牙时避开佩戴矫治器的部位
女, 28 岁。妊娠 10 周,近 1 周刷牙时牙龈出血。检查发现牙龈乳头水肿,呈鲜红色,触之出血,牙面软垢较多,右下 6 颊面龋,探不敏感,叩痛 (-)。

332.针对患者牙周状况医生应建议采取的措施是龈上洁治

347.女, 35 岁。检查:右上 821、左上 148 缺失,余留牙未见异常。拟行可摘局部义齿修复,取印模后还应做的是牙齿比色

348.男, 42 岁。右下 6、左下 678 缺失,左下 5 牙冠短小、无倒凹,左下 4 略颊倾,余未见异常。可摘局部义齿修复时义齿左侧固位体应选回力卡环

348.女, 68 岁。右下 65、左下 5678 缺失,余留牙临床冠长。可摘局部义齿初戴时不能顺利就位,用力戴入时右下 4 疼痛。正确的处理方法是薄咬合纸寻找义齿就位障碍点

349.女, 55 岁。右上 21、左上 12 缺失,间隙窄,宽度相当于两个中切牙和一个侧切牙的宽

度,余留牙咬合关系正常。可摘局部义齿修复时,人工牙排列的最佳方案是双侧 1 适当外翻,与双侧 2 适当重叠

350.男, 65 岁。全口义齿试排牙发现,前伸运动时前牙接触而后牙不接触。正确的调改方法是减小切导斜度

351.男, 81 岁。无牙颌。牙槽嵴狭窄,全口义齿修复后咀嚼效率低。其原因不可能是选用树脂基托

352.男, 73 岁。全口义齿初戴,上颌义齿在休息状态和咀嚼时不松动,但说话和大张口时易脱落。原因是基托边缘过度伸展

353.男, 70 岁。总义齿初戴一周后复诊。检查发现左侧上颌结节颊侧黏膜反折处有小溃疡。

处理的方法为对应基托边缘缓冲

357.氯己定漱口液控制菌斑的常用浓度为 0.12%

358.供专业人员使用的 APF 凝胶的含氟浓度是 1.23%

359.可杀灭一切细菌繁殖体、病毒、真菌及其孢子等的消毒剂是二氧化氯

361.评价龋病较为敏感的指数是 DMFS

362.牙周健康状况调查常选用的指数是 CPI

363.在口腔健康调查中,漏查属于无应答偏倚

364.现场光线不足造成的误差属于测量偏倚

365.调查对象不愿意真实回答造成的误差称为报告偏倚(测量偏倚)

366.金瓷冠切端牙体磨除厚度不应少于 2.0mm

367.合金嵌体洞缘分斜面的宽度一般为 0.5mm

男, 30 岁。一周前外伤致上前牙切端折断,现无不适。检查:左上 1 近中切角缺损,牙本质暴露,未及露髓孔,不松动,叩痛 (-)。X 线片示牙根长大,未见根折表现,

根尖区未见异常。

369.针对该患牙，最重要的治疗原则是保存与保护牙体牙髓组织

370.宜采取的治疗手段是树脂粘接修复

男，32岁。1天前因外伤致上前牙折断，要求修复。检查：右上2唇倾，间隙小，冠根折露髓，断面位于龈下4~5mm，不松动，叩痛(+)，牙龈轻度红肿。X线片示根长约11mm。右上

3冠折露髓，唇侧断面位于龈上20mm。舌侧断面位于龈上1mm，无松动，叩痛(±)，X线片示根长约18mm。余牙未见异常。前牙覆合覆盖正常。

371.右上2的治疗和修复方案是拔除，右上123固定桥

372.右上3的最佳治疗方案是根管治疗后桩核冠修复

384.关于口腔健康教育任务的正确描述是引起社会各方对口腔健康的关注

385.口腔癌的不良生活方式危险因素有咀嚼烟草

386.口腔诊疗区中的污染区域不包括手机头

387.在龋病分级预防中，属于第三级预防的是根管治疗

388.在非创伤性修复时，对充填材料的指压时间约为30s

389.预防牙周病的措施中，最常用的是自我菌斑控制刷牙

390.在牙周病分级预防中，属于二级预防的是减轻牙周病严重程度

391.义齿修复缺失牙属于牙周病分级预防中的三级预防

392.人体每千克体重的适宜摄氟量为0.05-0.07mg

393.窝沟龋的特点是龋首先发生在窝沟壁

394.自凝固化封闭剂比光固化封闭剂的优势是不需特殊设备

395.光固化封闭剂的特点是有较大的抗压强度

396.社区口腔卫生服务的任务不包括提供综合卫生服务

397.口腔流行病学用于研究口腔疾病的流行因素

398.龋活性最强时刃天青纸片法显示的纸片颜色为白色(助理不考)

399.乳牙龋3岁上升快，5-8岁达高峰。6-15岁恒牙易感时期，12-15岁患龋率再次上升，25岁趋于稳定，50岁以后老年人患龋比较严重。

400.了解人群口腔疾病在某一时间点患病情况的研究方法是横断面研究

附加的 偏的考点

1. 美容角

(1)、鼻额角 由鼻根点分别与鼻尖点做连线，两线相交构成鼻额角，正常为 $125^{\circ} \sim 135^{\circ}$ 。其大小决定于额部形态和鼻尖突度。

(2)、鼻面角 沿眉间点至颏前点画线，沿鼻尖至鼻根点画线，连线相交构成鼻面角。正常范围是 $36^{\circ} \sim 40^{\circ}$ 。

(3)、鼻唇角 鼻小柱与上唇构成的夹角，正常为 $90^{\circ} \sim 100^{\circ}$ 。

(4)、鼻颏角 鼻尖分别至鼻根点和颏前点连线，相交构成。正常为 $120^{\circ} \sim 132^{\circ}$ 。

(5)、颏颈角 颏点至颏下点连线，再沿眉间点向颏前点连线，相交所成。正常约 85° 。

2. 腮腺咬肌区的层次：皮肤、皮下、腮腺咬肌筋膜、腮腺、咬肌

腮腺与神经血管关系：纵行组：颞浅动静脉、耳颞神经、下颌后静脉、颈外静脉

横行组：面神经、上颌动静脉、面横动脉

腮腺浅叶 上中下缘自己看看，其实纵行组就是上缘由后向前3个，+下缘最后一个+颈外

V。

3 腮腺和面神经的关系：在颅外的行程分三段

第一段：面神经干从茎乳孔穿出到腮腺前，显露面神经在此

第二段：腮腺内

第三段：五组分支从腮腺边缘走出，放射状分布于面部表情肌

4 面侧深区内容物：翼丛、上颌动脉、翼外肌（钥匙）、下颌神经（在翼外肌深面）

翼外肌浅面有翼丛和上颌动脉

翼外肌深面有下颌神经和分支，其中耳颞神经行向后

翼内、外肌神经分别至翼内、外肌；

翼外肌上缘有颞深前后神经和咬肌神经穿出；

翼外肌两头之间有上颌动脉穿入和颊神经穿出；

翼外肌下缘有舌神经和下牙槽神经穿出。

由于翼丛、上颌动脉、下颌神经及其分支等均与翼外肌关系密切,故翼外肌可视为面侧深区的钥匙。

5.气管颈段前方由浅入深依次为：

(1) 皮肤。

(2) 颈浅筋膜。

(3) 颈深筋膜浅层。

(4) 颈深筋膜中层及其包被的胸骨舌骨肌和胸骨甲状肌。

颈深筋膜浅层与颈深筋膜中层结合成颈白线。

6. 皮瓣整篇内容看完

大概花 20 分看完，执业的同学看，助理不考

皮瓣移植术后的观察和处理：

1. 室内环境温度必须保持在 25℃左右，病人应半卧位休息，进流食，供皮瓣的前臂要抬高。若行负压引流，要适当，不能过高和过低

2. 术后 72 小时是游离皮瓣最容易发生血管危象的时候，目前最常用的方法是临床观察。

3. 颜色：术后 1-2 天颜色苍白，多属于正常现象。皮瓣颜色变暗、紫色代表静脉淤血；如为灰白色，揭示动脉缺血。

4. 针刺出血实验：7 号针刺入皮瓣深 0.5cm。有鲜红血液流出提示动脉血供良好

5. 临床监测 Doppler 监测，术后每半小时观察记录 1 次、6 小时后，每 1 小时观察记录 1 次、持续 5-7 天。

1994 WHO 出 2010 年全国口腔健康目标与促进措施

5-6 岁: 90%无龋

12 岁: 龋均(DMFS)不超过 1

15 岁: 至少 5 个牙周健康区段, 其余 CPI 计分为 1 或 2

18 岁;无因龋病或者牙周病缺失的牙

35-44 岁: 无牙合不超过 2%, 90%至少保持 20 颗功能牙, CPI 计分为 4 不超过 0.1 个区段

65-74;无牙合不超过 5%, 75%至少保持 20 颗功能牙, CPI 计分为 4 不超过 0.5 个区段

捷径调查:

5 年龄组: 乳牙列患龋水平

12 年龄组: 全球龋病监测年龄组

15 年龄组: 评价全球牙周病指征

35-44 监测成年人口腔健康状况

65-74 检测老年人口腔健康状况

样本含量:

当允许误差为 10%(0.1P)时, K=400

当允许误差为 15%(0.1P)时, K=178

当允许误差为 20%(0.1P)时, K=100

标准一致性试验:

Fleiss:规定 Kappa 值的大小与可靠度的关系为:

0.4 以下 可靠度不合格

0.41-0.60 可靠度中等

0.61-0.81 可靠度忧

0.81-0.10 完全可靠度

确定临床试验周期:

氟防龋效果观察: 2-3 年, 至少 2 年

牙周病预防措施效果观察: 6 周-18 个月

世界卫生组织 WHO 规定龋病的患病水平以 12 岁儿童龋均作为衡量标准

龋均 (DMFT) 等级

0-1.1 很低

1.2-2.6 低

2.7-4.4 中

4.5-6.5 高

6.6 以上 很高

3 岁左右患龋率上升较快

至 5-8 岁乳牙患龋率达到高峰

6 岁左右恒牙开始萌出, 乳牙脱落, 患龋率下降

12-15 岁恒牙龋病的易感时期

25 岁以后, 患龋趋向稳定

50 岁以上老年人易引起根面龋

饮水占人体氟的 65%, 成人饮水量每日约 2500-3000ml

食物占人体氟的 25%

水氟浓度在 0.6-0.8ppm 时, 龋均及患龋率较低

水氟浓度 0.7-1.0ppm 时, 为适宜的浓度

(2) 记分标准

牙龈出血记分:

0= 牙龈健康

1= 探诊后出血

9= 除外

X= 牙齿缺失

牙周袋记分:

0= 袋深不超过 3mm

1= 袋深在 4-5mm

2= 袋深在 6mm 或以上

9= 除外

X= 牙齿缺失

改良社区牙周指数

(2) 记分标准

0= 0-3mm (CEJ 不可见且牙周袋深度小于 6mm)

如果 CEJ 不可见且牙周袋深度在 6mm 或以上, 或 CEJ 可见, 则记分为:

1= 4-5mm (CEJ 位于探针黑色部分内)

2= 6-8mm (CEJ 位于黑色上限和 8.5mm 标志之间)

3= 9-11mm (CEJ 位于 8.5mm 和 11.5mm 标志之间)

4= 12mm 以上 (CEJ 超过 11.5mm 标志)

X= 除外区段

9= 无法记录

附着丧失指数



SBI 记分标准

(2022新标准)

0= 龈缘和龈乳头外观健康, 轻探龈沟后不出血

1= 龈缘和龈乳头探诊出血, 无颜色改变, 无肿胀

2= 龈缘和龈乳头探诊出血, 有颜色改变, 无肿胀

3= 龈缘和龈乳头探诊出血, 有颜色改变, 轻微肿胀

4= 龈缘和龈乳头探诊出血, 有颜色改变, 明显肿胀

5= 探诊出血, 有自发性出血, 颜色改变, 显著肿胀, 有时有溃疡

每千克体重的总摄氟量摄入 0.05-0.07mg

从事冰晶石或矾石作业的工人每日可达 20-80mg，这种状况持续 10-20 年，骨中的氟可导致骨硬化症

2 岁前生活高氟区，以后迁至非高氟区，在恒牙表现前牙和第一恒磨牙
6-7 岁以后再迁入高氟区，则不会出现氟牙症

Dean 氟牙症分类标准

正常 0	有光泽
可疑 0.5	白斑纹或斑点
很轻度 1	不透明区不超过牙面的 25%
轻度 2	不透明区不超过牙面的 50%
中度 3	釉质表面明显棕染、磨损
重度 4	实质缺损

Dean 社区氟牙症指数 CFI 的公共卫生意义

0.0-0.4	发生率<10%	正常范围
0.4-0.6	很轻度>10% <35%	许可范围
0.6 时	很轻度>35% <50%	流行

- 阴性 0-0.4
- 边缘性 0.4-0.6
- 轻度 0.6-1.0
- 中度 1.0-2.0
- 重度 2.0-3.0
- 极重度 3.0-4.0

人体血液中 75%的氟存在于血浆中。
乳汁氟的含量很低，为血浆氟的 1/2
牙釉质表面的氟含量高于深部 10 倍
成人摄氟量的 40%-60%由尿排出。

饮水氟化区恒牙无龋儿童是非饮水氟化区的 6 倍

牛奶含氟浓度（40%-53%）：3-6 岁一般为 0.5mg/d，也有 0.75mg/d 或 1mg/d

氟片：0.25mg 和 0.5mg

每次处分氟化钠总剂量不得超过 120mg

氟滴剂：适用于 2 岁以下的幼儿 0.125mg

含氟牙膏（24%）：饮水含氟过高 6 岁以下的儿童不推荐使用含氟牙膏

含氟化钠的浓度是 0.24%(含 0.11%F)

学龄前儿童 6 岁以上每次用量约“黄豆”（1g）

3-6 岁儿童，每次牙膏用量“豌豆”

成人牙膏含氟浓度 1000mg/L 儿童一般为 500ppm

牙刷：一般为 10-12 束长，3-4 束宽。

含氟漱口水（26%）：0.2%NaF 溶液：每周使用一次

0.05%NaF 溶液：每天使用一次

5-6 岁儿童每次 5ml，6 岁以上 10ml，含 1min，30min 不进食漱口



3. 间隙保持器的种类和适应证

	名称	适应证
半固定保持器	远中导板保持器	第二乳磨牙早失、第一恒磨牙尚未萌出或萌出不足
	带环（全冠）丝圈保持器	单侧或双侧单个乳磨牙早失；第二乳磨牙早失，第一恒磨牙完全萌出。如果基牙牙冠破坏较大，可以制作预成冠式丝圈保持器
	充填式保持器	单个乳磨牙早失，间隙两侧的牙齿近缺隙面有邻面龋波及牙髓需做根管治疗者

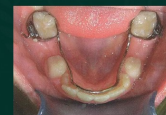

3. 间隙保持器的种类和适应证

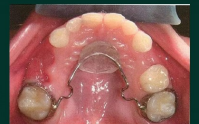
	名称	适应证
固定保持器	舌弓保持器	两侧都存在第二乳磨牙或第一恒磨牙，全口多个牙缺失，近期内继承恒牙即将萌出，或不能配合配戴功能性活动保持器者。因适时拔除第二乳磨牙需对其间隙进行保持时，该装置利用两个最远端的牙齿，焊接环绕整个牙弓的舌侧弓丝，保持牙弓周长不变
	Nance腭弓式间隙保持器	



两侧都存在第二乳磨牙或第一恒磨牙，全口多个牙缺失不能配合配戴功能性活动保持器者



舌弓



Nance弓



可摘式功能性保持器

缺牙多于两个乳磨牙，两侧缺失多于一个乳磨牙，或伴有前牙缺失。相当于局部义齿，它不仅保持缺牙的近远中长度，还能保持垂直高度和恢复咬合功能。

乳牙早失后，一般2周左右制作间隙保持器，保持器还要定期复查，及时更换。

含氟涂料（38%）：牙龈出血禁用，牙龈炎禁用。用量 0.3-0.5ml 2-4h 内不进食，当晚不刷牙，涂料保持 24-48h

含氟凝胶（28%）：供医务人员使用浓度 1.23%APF 酸性磷酸氟
自我保健使用 0.5%APF

含氟泡沫（24%）

窝沟封闭：光源：430-490nm

一般萌出后 4 年内，乳磨牙在 3-4 岁，第一恒磨牙 6-7 岁

第二恒磨牙 11-13 岁

酸蚀 30%-40%磷酸，牙面 2/3 恒牙 20-30 s 乳牙 60 s

照射距离牙尖 1mm

总结一 来源

人体氟的主要来源是饮水，约占人体氟来源的65%；
25%来自于食品

现行水质标准氟浓度0.5-1ppm（我国）

饮水的适宜氟浓度一般应保持在0.7~1mg/L（国际）

水氟浓度 0.6—0.8ppm 时患龋率最低

每公斤体重每天的总摄氟量在0.05~0.07mg之间为宜；

总结二 吸收

氟可以通过消化道、呼吸道和皮肤接触等途径进入人体。

30分钟为半吸收期，30~60分钟内达到高峰

氟吸收是一个简单被动扩散过程

正常时自膳食吸收约80%的氟，如果加入钙或铝化合物则明显减少至50%。可溶性氟化钠，不溶性氟化钙。

胃和口腔的pH影响吸收的速率，肠粘膜则不依赖

2. 分布

血液	75%的血氟存在于血浆中（血浆游离氟为0.01—0.02mg/L，），
乳汁	乳汁氟的含量很低，为血浆氟的1/2； 氟化物可通过胎盘，胎儿血氟水平约为母体血为75%， 说明胎盘只有部分屏障作用
软组织	脑的氟含量最低，氟不易通过血脑屏障，指甲氟与发氟与氟摄入有关。指甲氟可用作确定接受过量氟的一个指标

骨和牙	成人体内含氟量约为2克。氟是钙化组织的亲和剂， 机体内约99%的氟沉积在钙化组织中。氟以氟磷灰石或羟基氟磷灰石的形式与骨晶体相结合； 氟在牙矿化后进入牙组织，釉质表层较深层高（5-10倍）
唾液和菌斑	唾液中的氟浓度低于血浆氟浓度约为血浆氟的2/3， 菌斑中氟含量为5~10mg/L，约全唾液的100-200倍。

3. 排泄

肾脏是排泄体内氟的主要途径 40-60%
肾的氟清除速率和尿PH与流速成正比。
其他排泄通道：粪便，汗腺，泪腺头发。

粪便：12.6%-19.5%
汗腺：7-10%

危险级别	口腔器械分类		消毒灭菌水平	储存要求
高风险器械	拔牙器械	拔牙钳、牙挺、牙根分离器、牙根分离器、凿、口腔颌面外科车针	灭菌	保持包装及标签完好无损。储存于无菌状态。如有破损或已打开未使用或超过使用期限，须重新进行包装与灭菌处理才能使用
	牙周治疗器械	洁治器、刮治器、超声工作尖		
	根管治疗器械	根管扩大针、各类根管锉、各类扩孔钻、根管充填器等		
	口腔种植牙用手器械			
其他器械	口腔手机、车针、排龈器、加压器、刮匙、电刀头、牙周探针等			

危险级别	器械名称	器械名称	消毒/灭菌要求	其他要求
中度危险器械	检查器械	口镜、镊子、器械盒等	灭菌或高水平消毒	用带盖的容器盛放装于清洁区域，并定期对容器进行消毒
	正畸用器械	正畸钳、带环推子、全冠剪		
	修复用器械	去冠器、拆冠钳、印模托盘、垂直距离测量尺等。		
	各类充填器械	银汞合金输送器		
其他器械	手机、卡局式注射器、舌唇颊牵引器、三用枪头、成形器、开口器、拉钩、橡皮障、橡皮夹、金属反光板、拉钩、挂钩等			

危险级别	器械名称	器械名称	消毒/灭菌要求	其他要求
低度危险器械	调刀	模型雕刻刀、剪刀、钢调刀等	中低度水平消毒	保持清洁、干燥
	其他	曲面体层x射线机、橡皮障、牙痛、抛光布轮、技工钳等		



正常人的开口度为3.7~4.5cm，开口型：正面观直向下。
下颌最大侧方运动范围约为12mm。前伸最大运动范围：8-10mm。

拔牙3个月 —— 修复治疗

拔牙1-2周 —— 过渡修复

- I 度松动，牙槽骨吸收不超过根长1/3---可固定修复
 - II 度松动，牙槽骨吸收不超过根长1/2---可活动义齿修复
 - III 度松动，牙槽骨吸收达到根2 / 3以上 --- 拔除
- 牙槽骨修整术：一般在拔牙后1个月左右修整较好。



接触区：5和6：颊1/3与中1/3交界处；6和7：中1/3
龈下边缘位于龈下0.5mm，距龈沟底至少0.5mm.

修复体聚合度2-5°（嵌体外展）

粘结剂厚度≤30μm（冠边缘与颈缘之间的间隙不超过50微米）

嵌体深度 > 2mm

嵌体洞缘斜面45°，0.5-1mm宽

打桩时机总结：

1. 牙髓正常、根尖无炎症根疗：3天
2. 外伤、根尖炎根疗：1周
3. 根尖炎症手术后：2周
4. 有瘘管的患牙需在治愈后进行修复
5. 根尖病变较广泛：病变明显缩小，形成骨硬板时且无症状

金属全冠备牙：合面1mm，肩台贵金属0.35-0.5mm，非贵金属0.5-0.8mm

烤瓷全冠备牙：切缘1.5-2mm（后牙合面2mm）

唇颊面1-1.5mm，肩台在龈下0.5-0.8mm，宽1mm

基底冠0.3-0.5mm

遮色瓷：0.2mm，不少于0.3mm

-6

金瓷结合：热膨胀系数：金 > 瓷（略大于）（0.9-1.5）x10⁻⁶
熔点：金 > 瓷（远大于）170-270℃

桩核冠桩长三要求：

根尖封闭≥4mm

桩长≥临床牙冠高度

骨内桩长≥骨内根长

桩直径：根径1/4-1/3

牙本质肩领≥1.5mm，宽1mm

基牙倾斜度≤30°

固定义齿年龄20-60岁

牙周储备力是最大合力的1/2。

天然牙牙槽骨吸收1/4时，牙周膜面积通常丧失约30%。

上颌牙周膜面积排序：6、7、3、4、5、1、2

下颌牙周膜面积排序：6、7、3、5、4、2、1

牙周膜面积最小的---下1

基牙冠根比：理想1: 2或2: 3。最低1: 1

常用倒凹深度 $<1\text{mm}$ ，倒凹坡度 $>20^\circ$
弯制 0.75mm ；铸造金合金 0.5mm ；铸造钴铬合金 0.25mm
解剖式牙尖 $30-33^\circ$ ，半解剖式 20° ，非解剖式 0°
塑料基托厚 2mm ，金属基托厚 0.5mm
可摘局部义齿基托盖磨牙后垫 $1/3-1/2$ （全口 $1/2$ -全部）

合支托厚 $1-1.5\text{mm}$

合支托与基牙长轴垂直；与基牙长轴垂线成正 20° 或 10°
合支托大小：磨牙近远中径 $1/4$ ，颊舌径 $1/3$

前磨牙近远中径 $1/3$ ，颊舌径 $1/2$

杆设计：距龈缘 3mm 水平向前，成直角进入基牙的颊侧倒凹区（颈 $1/3$ ），
进入倒凹深度 0.25mm ，杆的末端 2mm 与牙面接触。

前腭杆距离龈缘至少 6mm ，侧腭杆 $4-6\text{mm}$

舌杆厚：上缘 1mm ，下缘 2mm 。距离龈缘 $3-4\text{mm}$ 。舌杆宽度 $3-4\text{mm}$
斜坡型舌杆缓冲 $0.3-0.4\text{mm}$

隙卡沟深度弯制 1mm ，铸造 1.5mm

可摘局部义齿托盘：宽： $3-4\text{mm}$ ，高：距离粘膜转折 2mm

弯制所需钢丝：前牙— 0.8 ；前磨牙— 0.9 ；磨牙— 1.0 ；合支托— 1.2

固位体（基牙）数：2-4个

种植成功标准：植入1年后年均骨吸收 $<0.2\text{mm}$

拔牙后牙槽骨吸收速度变化：前3个月最快，6个月速度下降，2年稳定

(0.5mm)

05:52



文件预览



后堤区位于颤动线前5mm内，宽2-12mm，平均8.2mm，模型上修整深度1-1.5mm
下颌基托盖磨牙后垫1/2-全部（可摘盖1/3-1/2）
下颌6合面与磨牙后垫1/2等高
种植覆盖全口义齿植入种植体6-8枚
上颌至少4个，下颌至少2个
种植覆盖全口义齿悬臂<14mm，基托距离牙槽嵴顶2mm

全口义齿选择托盘，水平向比牙槽嵴宽2-3mm（可摘3-4mm），高度比粘膜转折短2mm，后缘上颌盖过颤动线3-4mm，下颌盖过磨牙后垫
模型要求：边缘3-5mm，厚度至少10mm，腭小凹后2mm
上下牙槽嵴连线明显小于80°要排成反合
上颌合平面在上唇下缘2mm
微笑时唇高线露出上切牙2/3，唇低线露出下切牙1/2

排牙规律：颈部远中倾斜
上：2>3>1

谁与he平面接触？>1

- 上颌—1切缘、
- 3牙尖、
- 4颊尖、
- 5颊舌两尖、
- 6近舌尖

